This is a digital copy of a book that was preserved for generations on library shelves before it was carefully scanned by Google as part of a project to make the world's books discoverable online.

It has survived long enough for the copyright to expire and the book to enter the public domain. A public domain book is one that was never subject to copyright or whose legal copyright term has expired. Whether a book is in the public domain may vary country to country. Public domain books are our gateways to the past, representing a wealth of history, culture and knowledge that's often difficult to discover.

Marks, notations and other marginalia present in the original volume will appear in this file - a reminder of this book's long journey from the publisher to a library and finally to you.

Usage guidelines

Google is proud to partner with libraries to digitize public domain materials and make them widely accessible. Public domain books belong to the public and we are merely their custodians. Nevertheless, this work is expensive, so in order to keep providing this resource, we have taken steps to prevent abuse by commercial parties, including placing technical restrictions on automated querying.

We also ask that you:

+ *Make non-commercial use of the files* We designed Google Book Search for use by individuals, and we request that you use these files for personal, non-commercial purposes.
+ *Refrain from automated querying* Do not send automated queries of any sort to Google's system: If you are conducting research on machine translation, optical character recognition or other areas where access to a large amount of text is helpful, please contact us. We encourage the use of public domain materials for these purposes and may be able to help.
+ *Maintain attribution* The Google "watermark" you see on each file is essential for informing people about this project and helping them find additional materials through Google Book Search. Please do not remove it.
+ *Keep it legal* Whatever your use, remember that you are responsible for ensuring that what you are doing is legal. Do not assume that just because we believe a book is in the public domain for users in the United States, that the work is also in the public domain for users in other countries. Whether a book is still in copyright varies from country to country, and we can't offer guidance on whether any specific use of any specific book is allowed. Please do not assume that a book's appearance in Google Book Search means it can be used in any manner anywhere in the world. Copyright infringement liability can be quite severe.

About Google Book Search

Google's mission is to organize the world's information and to make it universally accessible and useful. Google Book Search helps readers discover the world's books while helping authors and publishers reach new audiences. You can search through the full text of this book on the web at `http://books.google.com/`

A propos de ce livre

Ceci est une copie numérique d'un ouvrage conservé depuis des générations dans les rayonnages d'une bibliothèque avant d'être numérisé avec précaution par Google dans le cadre d'un projet visant à permettre aux internautes de découvrir l'ensemble du patrimoine littéraire mondial en ligne.

Ce livre étant relativement ancien, il n'est plus protégé par la loi sur les droits d'auteur et appartient à présent au domaine public. L'expression "appartenir au domaine public" signifie que le livre en question n'a jamais été soumis aux droits d'auteur ou que ses droits légaux sont arrivés à expiration. Les conditions requises pour qu'un livre tombe dans le domaine public peuvent varier d'un pays à l'autre. Les livres libres de droit sont autant de liens avec le passé. Ils sont les témoins de la richesse de notre histoire, de notre patrimoine culturel et de la connaissance humaine et sont trop souvent difficilement accessibles au public.

Les notes de bas de page et autres annotations en marge du texte présentes dans le volume original sont reprises dans ce fichier, comme un souvenir du long chemin parcouru par l'ouvrage depuis la maison d'édition en passant par la bibliothèque pour finalement se retrouver entre vos mains.

Consignes d'utilisation

Google est fier de travailler en partenariat avec des bibliothèques à la numérisation des ouvrages appartenant au domaine public et de les rendre ainsi accessibles à tous. Ces livres sont en effet la propriété de tous et de toutes et nous sommes tout simplement les gardiens de ce patrimoine. Il s'agit toutefois d'un projet coûteux. Par conséquent et en vue de poursuivre la diffusion de ces ressources inépuisables, nous avons pris les dispositions nécessaires afin de prévenir les éventuels abus auxquels pourraient se livrer des sites marchands tiers, notamment en instaurant des contraintes techniques relatives aux requêtes automatisées.

Nous vous demandons également de:

+ *Ne pas utiliser les fichiers à des fins commerciales* Nous avons conçu le programme Google Recherche de Livres à l'usage des particuliers. Nous vous demandons donc d'utiliser uniquement ces fichiers à des fins personnelles. Ils ne sauraient en effet être employés dans un quelconque but commercial.

+ *Ne pas procéder à des requêtes automatisées* N'envoyez aucune requête automatisée quelle qu'elle soit au système Google. Si vous effectuez des recherches concernant les logiciels de traduction, la reconnaissance optique de caractères ou tout autre domaine nécessitant de disposer d'importantes quantités de texte, n'hésitez pas à nous contacter. Nous encourageons pour la réalisation de ce type de travaux l'utilisation des ouvrages et documents appartenant au domaine public et serions heureux de vous être utile.

+ *Ne pas supprimer l'attribution* Le filigrane Google contenu dans chaque fichier est indispensable pour informer les internautes de notre projet et leur permettre d'accéder à davantage de documents par l'intermédiaire du Programme Google Recherche de Livres. Ne le supprimez en aucun cas.

+ *Rester dans la légalité* Quelle que soit l'utilisation que vous comptez faire des fichiers, n'oubliez pas qu'il est de votre responsabilité de veiller à respecter la loi. Si un ouvrage appartient au domaine public américain, n'en déduisez pas pour autant qu'il en va de même dans les autres pays. La durée légale des droits d'auteur d'un livre varie d'un pays à l'autre. Nous ne sommes donc pas en mesure de répertorier les ouvrages dont l'utilisation est autorisée et ceux dont elle ne l'est pas. Ne croyez pas que le simple fait d'afficher un livre sur Google Recherche de Livres signifie que celui-ci peut être utilisé de quelque façon que ce soit dans le monde entier. La condamnation à laquelle vous vous exposeriez en cas de violation des droits d'auteur peut être sévère.

À propos du service Google Recherche de Livres

En favorisant la recherche et l'accès à un nombre croissant de livres disponibles dans de nombreuses langues, dont le français, Google souhaite contribuer à promouvoir la diversité culturelle grâce à Google Recherche de Livres. En effet, le Programme Google Recherche de Livres permet aux internautes de découvrir le patrimoine littéraire mondial, tout en aidant les auteurs et les éditeurs à élargir leur public. Vous pouvez effectuer des recherches en ligne dans le texte intégral de cet ouvrage à l'adresse `http://books.google.com`

LANE MEDICAL LIBRARY STANFORD
P47 .C48 1876 STOR
Contribution à la pathologie de l'enfan
24503326939

CONTRIBUTION

A LA

PATHOLOGIE DE L'ENFANCE

PAR

E. CHARON

MEMBRE DE LA SOCIÉTÉ DES SCIENCES MÉDICALES ET NATURELLES
MÉDECIN-ADJOINT DES HÔPITAUX

BRUXELLES
G. MAYOLEZ
libraire-éditeur
Rue de l'Impératrice, 17

PARIS
Ve A. DELAHAYE et Cie
libraires-éditeurs
Place de l'École de Médecine

1876

LANE

GAL LIBRARY

COOPER LANE FUND

CONTRIBUTION

A LA

PATHOLOGIE DE L'ENFANCE

[illegible]

The New York Academy of Medicine.

[illegible]

Dec. 20th 1878

Gand. impr. C. Annoot-Braeckman.

CONTRIBUTION

A LA

PATHOLOGIE DE L'ENFANCE

PAR

E. CHARON

MEMBRE DE LA SOCIÉTÉ DES SCIENCES MÉDICALES ET NATURELLES

MÉDECIN-ADJOINT DES HOPITAUX

LANE MEDICAL LIBRARY
11522
SAN FRANCISCO

BRUXELLES
G. MAYOLEZ
libraire-éditeur
Rue de l'Impératrice, 13

PARIS
Ve A. DELAHAYE et Cie
libraires-éditeurs
Place de l'École de Médecine

1876

LANE LIBRARY

AVANT-PROPOS.

Nous avons cru utile de rassembler les observations les plus intéressantes qu'il nous a été donné de recueillir dans l'exercice de nos fonctions de médecin-adjoint au service des enfants.

Ces observations se rapportent : les unes à la chirurgie, les autres à la médecine. Ce qui nous a déterminé à les publier, c'est la persuasion qu'il faut, pour les recueillir, un séjour prolongé dans un service spécial comme il n'en existe qu'un dans le pays et que, par suite, elles présenteront peut-être quelque intérêt pour ceux qui s'occupent particulièrement des maladies des enfants.

Dans le service où nous étions attaché en qualité d'adjoint, on ne traitait (à l'hôpital même) que les

enfants âgés de plus de douze mois, mais de moins de dix ans. C'est donc plus spécialement à cette catégorie d'enfants de douze mois à dix ans qu'ont trait les observations qui vont suivre.

Les cas — pour la plupart — nous ont été indiqués par le chef du service, M. le docteur Henriette, et ce sont surtout ses conseils et ses cliniques qui ont été mis à profit dans la rédaction de ce recueil.

Il nous reste à payer un tribut mérité de reconnaissance à M. le docteur Ledeganck, dont le savoir et l'obligeance nous ont valu l'analyse microchimique de huit calculs vésicaux, ainsi que l'examen microscopique très-détaillé, accompagné d'une planche, d'une dégénérescence des ganglions lymphatiques chez une jeune enfant.

AFFECTIONS DU SYSTÈME OSSEUX.

I. — Carie vertébrale. — Caverne développée dans le corps des vertèbres et communiquant avec une caverne pulmonaire.

La pièce fut soumise à l'appréciation de la Société anatomo-pathologique et représentait la partie supérieure de la colonne vertébrale d'une petite fille âgée de 6 ans. Cette enfant était entrée dans le service de M. le professeur Henriette, atteinte de mal de Pott et de phthisie pulmonaire.

Elle ne présentait, pendant la vie, qu'une légère gibbosité au niveau des deux premières apophyses épineuses dorsales. On entendait à droite, au sommet

du poumon, un souffle caverneux type, comme le constatèrent les élèves qui suivaient la clinique du 20 avril 1871. Elle succomba le 22, dans le marasme qui accompagne la phthisie chez les enfants de cet âge.

Le corps de la 7me vertèbre cervicale a presque entièrement disparu. Il n'y a plus de trace du fibro-cartilage, non plus que de celui qui est situé sous la 1re dorsale. Le fibro-cartilage de la 3me dorsale paraît intact. Ceux qui sont situés sous les 4me, 5me et 6me vertèbres dorsales sont partiellement détruits, du côté droit. De la partie supérieure du corps de la 3me vertèbre dorsale, on voit se détacher une petite stalactite osseuse, très-aiguë, d'un centimètre de long. Cette petite jetée osseuse s'est formée dans le tissu cellulaire peri-rachidien.

La disparition du corps de la 7me vertèbre cervicale a donné lieu à la formation d'une caverne où l'on trouvait, baignant dans du pus, le corps de la 1re vertèbre dorsale complétement mobile, dénudé, hypérémié, présentant un tissu osseux, raréfié, avec dilatation de ses cellules. Cette raréfaction et cette hypérémie se rencontrent aussi, provoquées par le contact du pus, dans la moitié droite du corps des cinq vertèbres suivantes. La caverne formée par la destruction du corps de la 7me vertèbre cervicale et de la 1re dorsale était en communication directe avec une caverne du sommet du poumon droit, caverne que

l'on avait très-bien diagnostiquée pendant la vie, sans toutefois pouvoir soupçonner cette particularité qu'elle n'en faisait qu'une seule avec une caverne du rachis.

L'excavation pulmonaire avait la capacité d'une noix et, au milieu du pus qui la baignait, nous avons rencontré de petites esquilles aiguillées, ainsi que de petites particules osseuses, qui ne pouvaient évidemment provenir que du corps des vertèbres altérées. De sorte que, si l'enfant eut été plus âgé, c'est-à-dire s'il eut expectoré, au lieu d'avaler ses crachats, on y aurait pu découvrir de très-petites parcelles d'os.

Réflexions. — Le cas doit être rare, car même dans l'ouvrage si complet de M. Crocq sur les tumeurs blanches, il n'en est pas fait mention. « Lorsque le mal occupe la région dorsale, dit M. Crocq (p. 141), plusieurs cas peuvent se présenter. D'abord l'abcès peut s'ouvrir dans la plèvre (ce n'est pas ici le cas); de celle-ci, le pus peut arriver soit à l'extérieur par un point quelconque, soit dans les bronches. Ou bien, il peut s'ouvrir dans l'œsophage. »

Nous avons lu que certains auteurs ont vu ces abcès s'ouvrir dans la trachée; ici, nous n'avions pas affaire à une ouverture dans les bronches, l'œsophage ou la trachée, produisant alors une vomique, ce qui n'est pas rare. Mais nous avons constaté la communication d'une caverne pulmonaire avec une caverne osseuse, de manière à n'en former qu'une seule.

Autour de la cavité, le sommet du poumon était infiltré d'une infinité de petits tubercules blanchâtres, de la grosseur d'une tête d'épingle; le tissu était dur, ne crépitait plus, ce qui faisait que, du vivant de la malade, nous entendions aussi clairement, du côté droit, le souffle caverneux.

II. — Carie scrofuleuse des vertèbres entraînant la fonte caséeuse des deux muscles psoas. — Tuberculose miliaire du péritoine.

Gustave Hakelaye, âgé de 5 ans, entre dans le service de M. Henriette le 8 décembre 1873. Cet enfant, porteur d'une gibbosité peu prononcée de la région lombaire, est très-oppressé par suite d'une ascite considérable, qui a débuté il y a douze mois et a fait, depuis, des progrès incessants.

La paracenthèse est pratiquée d'urgence le 9 décembre et donne issue à 2120 grammes de sérosité claire, jaunâtre. Par la palpation, on peut aisément constater, après la ponction, l'hypertrophie du foie. Ce viscère dépasse de quatre travers de doigt le rebord costal et présente une dureté qui fait songer soit à un état cirrhotique de cet organe, soit à une dégénérescence amyloïde. L'hypertrophie est rare dans la sclérose, mais

Jaccoud parle de la sclérose hypertrophique du foie. Quant au cancer, il est exceptionnel chez les enfants de cet âge et rien de cachectique dans le facies du malade ne faisait soupçonner une semblable altération.

Cet enfant fut soulagé pendant les premières semaines qui suivirent la ponction. Les fonctions digestives s'exécutaient bien, les selles étaient régulières, quoiqu'un peu décolorées, mais l'ascite fit de nouveaux et rapides progrès. Une seconde ponction dut être pratiquée le 7 février; on évacua de l'abdomen 1250 grammes de sérosité. Une troisième ponction est opérée le 1er avril et donne issue à 5000 grammes de liquide; une quatrième, le 9 mai, à 6000 grammes. Après cette dernière opération, le patient tomba dans un état d'affaissement extrême, qui se termina par la mort le 13 au matin.

Il serait fastidieux d'énumérer toutes les altérations que l'autopsie révéla chez ce sujet et dont la description comprendrait presque toutes les maladies chroniques de l'enfance. Nous nous attacherons aux lésions les plus importantes.

La cavité péritonéale renfermait quelques onces de sérosité citrine, semblable à celle que la ponction avait fournie pendant la vie.

Le péritoine présentait, dans son feuillet tant viscéral que pariétal, une poussée confluente de très-petits tubercules miliaires et cela dans toute son étendue.

Leur petitesse et leur confluence indiquaient un processus récent, tel qu'on le rencontre dans la tuberculose aiguë des enfants, surtout dans celle que nous observons fréquemment, revêtant la forme de la fièvre typhoïde et que l'on peut confondre avec cette affection. Un grand nombre de ganglions mésentériques sont hypertrophiés et d'une coloration bleuâtre. L'un d'eux a atteint la grosseur d'un œuf de poule et paraît à la coupe avoir complétement subi la dégénérescence caséeuse.

Les fibres du cœur sont pâles, décolorées. Cet organe est adhérent au péricarde dans toute son étendue. Cette symphise cardiaque est demeurée latente sur le vivant.

Les poumons, qui ont été refoulés par l'excès du liquide péritonéal, sont petits, atrophiés, anémiés, mais perméables à l'air du sommet à leur base, et ils n'offrent, non plus que les plèvres, la trace d'aucun tubercule.

Le foie pesait 950 grammes. Il présentait une coloration rouge, vineuse, sale. Sa consistance n'était pas celle du foie muscade; son tissu criait sous le scalpel. C'était bien le premier degré de la cirrhose (sclérose hypertrophique de Jaccoud), avec épaississement de la capsule de Glisson; dans les endroits recouverts par le péritoine, on voyait un grand nombre de tubercules miliaires, étalés à sa surface; aucun tubercule n'existait dans le parenchyme même de l'organe.

Le rein droit est plus dur à la coupe et plus déco-

loré que le gauche, qui est normal; il a trois fois environ le volume de ce dernier. L'altération la plus intéressante avait son point de départ au niveau de la dernière vertèbre dorsale et des deux premières vertèbres lombaires ; du vivant du malade, on constatait en cet endroit une gibbosité peu apparente, produite par la saillie anomale des apophyses épineuses. Par suite de l'affaissement du corps de ces vertèbres, les sommets de ces apophyses se rencontraient à angle obtus. On a donné à cette déformation de la colonne vertébrale la qualification de mal vertébral de Pott, du nom de l'auteur anglais qui, le premier, en a fourni la description. L'autopsie nous révéla à ce niveau une ostéite de nature scrofuleuse, qui avait transformé les corps des trois vertèbres en une véritable caverne.

D'après Rindfleisch, la carie scrofuleuse de la colonne vertébrale consiste en une ostéite raréfiante siégeant dans la substance spongieuse du corps des vertèbres et se terminant par une métamorphose caséeuse. Cette altération était considérée à tort, suivant lui, par les anciens médecins (entre autres par Nélaton), comme étant de nature tuberculeuse. Il est certain que tout foyer caséeux — et c'est ce qui s'est présenté chez notre malade — peut conduire à la tuberculose miliaire constitutionnelle, mais il ne le fait qu'en vertu de sa nature d'inflammation caséeuse, très-rarement et seulement chez les enfants.

Dans l'observation qui précède, nous avons surtout été frappé, à l'autopsie, de la légère déformation de la colonne vertébrale, à laquelle donnait lieu une altération déjà très-étendue de plusieurs vertèbres dont les corps tout entiers avaient presque disparu. Cependant M. Henriette possède une pièce plus curieuse encore, qu'il montre dans ses cliniques : deux corps de vertèbres entraînés par la dégénérescence caséeuse sans s'être affaissés l'un sur l'autre et sans avoir produit sur le vivant la moindre saillie des apophyses épineuses, ni la moindre gibbosité.

Nous attribuons le peu de difformité qui existait chez notre malade à son décubitus prolongé au lit, où le retenait son affection du foie. Mais supposons que l'enfant eût pu marcher, courir : nul doute que les vertèbres malades se fussent tout à coup affaissées l'une sur l'autre, en déterminant une gibbosité des plus saillantes. Il est bon d'avoir ce fait présent à l'esprit quand on soupçonne, chez un enfant, un commencement de mal de Pott. On comprend combien il importe de le tenir couché sur un lit plat et résistant et, quand on est contraint de le laisser marcher, de lui soutenir la colonne vertébrale au moyen d'un corset orthopédique à deux béquillons.

Une particularité que l'on observe rarement, c'est l'altération symétrique des deux muscles psoas. Ordinairement un seul est atteint et sert de conduit

d'élimination au pus ou à la matière caséeuse. On voyait, de chaque côté des vertèbres lombaires et du sacrum, deux tumeurs allongées, qui ne faisaient aucune saillie sur le vivant, n'ayant pas franchi le ligament de Poupart. La matière caséeuse s'était accumulée dans chacune des gaînes des psoas, refoulant sans cesse les fibres musculaires; elle avait agi par compression et comme corps irritant. Dans ce cas, des globules purulents ont pu se former dans l'intérieur du sarcolemme, ou bien les fibres musculaires ont subi la dégénérescence graisseuse; en dernier ressort, comme on pouvait le constater, toutes les fibres musculaires avaient été transformées en matière caséeuse. La gaîne aponévrotique des deux psoas était plus dense, plus épaissie qu'à l'état normal. Je ne conservai, sur la pièce qui fut présentée à la Société anatomo-pathologique, que la poche du côté gauche; celle du côté droit fut incisée dans toute sa longueur, la matière caséeuse en fut énucléée et une sonde de mince calibre fut passée à travers le sommet de la gaîne par une petite ouverture conduisant dans une sorte de caverne osseuse formée aux dépens du corps de la dernière dorsale.

Réflexions. — Naguère, nous aurions interprété ces faits pathologiques d'une façon très-simple, mais, croyons-nous, peu exacte : en constatant l'infiltration de tout le péritoine, où s'étalaient des milliers de petits tubercules, nous aurions invoqué une diathèse tuber-

culeuse comme cause de tous les désordres; et, en effet, du moment que nous supposions un principe tuberculeux charrié par le sang, quoi d'étonnant qu'il se déposât dans les os? Une preuve : la fonte caséeuse des vertèbres, déterminant de véritables cavernes analogues à celles des poumons chez les tuberculeux. Mais des tubercules crus, non caséeux, ou une infiltration de tubercules miliaires dans les os sont tellement rares, que Rindfleisch (page 633 de son Traité d'histologie pathologique) dit positivement : « Je n'ai jamais été assez heureux pour constater de véritables tubercules osseux. »

Les foyers caséeux sont reconnus aujourd'hui comme engendrant l'éruption de tubercules miliaires. J'emprunte à ce sujet le passage suivant au Traité de pathologie de Jaccoud (page 82, tome II) : « Des expériences non moins importantes ont établi l'inoculabilité des produits caséeux (Lebert et Wyss), pleuraux, pulmonaires, ganglionnaires, et la génération possible de la granulation après l'inoculation de ces éléments non tuberculeux; par conséquent, lorsqu'on rencontre avec des tubercules récents des foyers caséeux anciens, il est légitime, il est logique de voir dans ceux-ci le point de départ de ceux-là et d'admettre que l'absorption répétée de produits inflammatoires en régression crée dans le sang une dyscrasie, qui aboutit à la formation granuleuse. »

Chez l'enfant qui fait le sujet de cette observation, les tubercules miliaires étaient de date récente, l'altération des vertèbres et des muscles remontait à deux ou trois ans. Il est problable que ces énormes foyers de substance caséeuse, d'après les idées des anatomo-phathologistes modernes, n'ont pas été sans influence sur la poussée des tubercules miliaires dans le péritoine.

En terminant, nous ferons observer que la pathogénie de la cirrhose du foie n'est pas éclaircie par l'observation de ce jeune malade, chez qui les excès alcooliques, la syphilis ou la cachexie paludéenne ne pouvaient guère être incriminés comme causes de l'affection hépatique.

III. — Fistule thoracique suite de phlegmon sous-pleural et de carie costale; mort; autopsie.

Le 3 octobre 1871, au soir, nous trouvons couchée dans la salle 1, au service des enfants, la nommée Victorine Degand, âgée de six ans. Elle a été amenée dans la journée par une personne venue de Marcinelle et nous n'avons jamais eu de renseignements sur l'origine de son mal.

Nous constatons chez cette petite fille, au facies amaigri, aux membres grêles, que la cavité thoracique, du côte gauche, est aplatie, contournée et enfoncée, principalement entre la cinquième et la huitième côte; l'épaule gauche est abaissée; la colonne vertébrale a subi une courbure latérale dont la concavité est dirigée du côté malade et la convexité du côté sain. A gauche et en dehors du sternum, dans le sixième espace intercostal, il existe une fistule, qui doit remonter à longtemps et par où s'écoule un pus épais, fétide, d'une coloration jaune-verdâtre. Pendant toute la durée du séjour de la malade à l'hôpital,

le pus fut sécrété en telle abondance, qu'il souillait régulièrement, chaque jour, tous les appareils de deux pansements bien rembourrés de gâteaux d'étoupe et de charpie.

A la percussion, le côté gauche du thorax fournit un son complètement mat. A droite, il existe une sonorité exagérée. Par l'auscultation, on perçoit à gauche un souffle bronchique intense. Du côté droit, la respiration offre le type parfait de ce qu'on est convenu d'appeler respiration puérile.

Il n'est pas rare, chez les enfants de cet âge, de rencontrer de semblables altérations, coïncidant, le plus souvent, avec une pleurésie tuberculeuse, qui a déterminé un épanchement purulent dans la cavité pleurale. Dans ces cas, on voit ordinairement le poumon rétracté, revenu sur lui-même, ne fonctionnant plus, logé en arrière et en haut dans la gouttière vertébrale. A l'autopsie, la plèvre est recouverte de néo-membranes sous lesquelles on découvre le tissu cellulaire sous-pleural infiltré de tubercules, et le processus tuberculeux a même parfois envahi les néo-membranes elles-mêmes.

Les symptômes locaux et généraux que présentait cette petite fille pouvaient fort bien se rapporter à une altération de ce genre. Par la vue, par la percussion et par l'auscultation, on ne pouvait affirmer, d'une façon positive, que l'imperméabilité du poumon gauche d'une part, d'autre part la présence d'un liquide purulent

dans la cavité thoracique. A mesure que le trop-plein de la matière purulente s'écoulait par la fistule, une nouvelle sécrétion s'opérait incessamment dans la poitrine de l'enfant, ce qui épuisait ses forces de jour en jour. L'examen de la malade avait été complété par l'introduction d'une sonde dans les sinuosités du trajet fistuleux; la sonde venait se perdre dans la cavité du thorax, ne touchant, quand on arrivait à la paroi costale, qu'une surface lisse, ce qui éloignait l'idée d'une carie des côtes.

Le pronostic porté par M. Henriette fut grave; il prédit cependant — ce qui arriva — que la vie se prolongerait quelques mois encore et que l'enfant succomberait au marasme amené dans l'économie par cette suppuration intarissable. Pendant les premiers temps de son séjour à l'hôpital, son appétit se maintenait; il lui fut accordé une nourriture franchement analeptique : œufs, viandes rôties, laitage, vin rouge et, pour mieux la réconforter, soixante grammes de vin de quinquina et deux cuillerées d'huile de foie de morue par jour.

M. Henriette, qui présenta ce cas aux élèves dans une de ses cliniques, fit observer que de semblables fistules venaient parfois à se rétrécir ou à s'oblitérer, de manière à mettre obstacle à l'écoulement du pus à l'extérieur. Le pus stagnant dans le thorax faisait naître alors des phénomènes d'oppression et de fièvre.

Il recommanda, le cas échéant, d'introduire dans l'orifice une bougie dilatatrice de laminaria ou un morceau d'éponge préparée.

Bientôt cette petite malade cessa de prendre part aux jeux des autres enfants; nous la trouvions triste, abattue et, comme beaucoup de sujets tuberculeux ont coutume de le faire, le tronc fléchi et la tête appuyée sur une table pendant des heures entières, indifférente à ce qui l'entourait. Vers les derniers jours de décembre, elle fut prise de fièvre hectique, l'appétit diminua, la faiblesse augmenta chaque jour et elle ne quitta plus le lit. La suppuration par la fistule était alors plus abondante et plus fétide que jamais. Elle succomba dans un état d'émaciation extrême, le 31 décembre, à trois heures de l'après-midi.

L'autopsie ne put être pratiquée que le 3 janvier. Nous observons que le facies est pâle, amaigri, ne révélant aucune trace de cyanose. Les membres sont arrivés au dernier degré possible de l'amaigrissement. Nous enlevons le sternum en le coupant du côté gauche, au niveau des cartilages sterno-costaux; nous tombons immédiatement sur une vaste poche remplie d'un pus épais, jaune-verdâtre; cette poche occupait tout le côté déformé du thorax, remontant jusqu'au-dessus de la clavicule. La matière purulente s'étant écoulée, il nous semble apercevoir, vers le médiastin, un fragment de poumon, de couleur violacée. Notre

première pensée fut que nous avions devant nous une vaste caverne pulmonaire, tapissée par une membrane pyogénique, et que, de tout le poumon, il ne restait plus que ce fragment adossé au péricarde. Mais, dans ce cas, une sonde introduite dans la division bronchique du côté gauche aurait fait saillie dans l'intérieur de la caverne; elle vint, au contraire, se perdre au milieu de ce tissu dense, violacé, que nous prenions pour un fragment du poumon, tant il était réduit à un petit volume, ratatiné, atélectasié, de la consistance du tissu musculaire.

Ce poumon, que l'on pouvait parfaitement isoler en déchirant les adhérences qu'avait contractées la plèvre avec le péricarde, nous le laissâmes tel qu'il se présentait, ne le détachant qu'inférieurement dans une petite étendue, à l'effet de mieux montrer ses rapports avec les organes voisins; il était tapissé, en dehors, par une neo-membrane cartilagineuse, de 50 millimètres d'épaisseur, qui constituait la paroi interne de la vaste poche purulente. La paroi externe de cette poche était constituée par les côtes, les cartilages costaux et les muscles intercostaux, tapissés non plus par la plèvre, mais par une membrane pyogénique telle qu'on la voit dans toute poche purulente. Inférieurement, plusieurs côtes présentaient les altérations de la périostite et de la périchondrite dans leurs prolongements cartilagineux. La septième côte était dénudée dans une petite

étendue et cariée superficiellement. La plèvre pariétale avait été refoulée vers le cœur en même temps que le poumon et se trouvait sous cette épaisse fausse membrane, accolée intimement au tissu pulmonaire. Une compression prolongée avait déterminé, à la longue, en cet endroit, l'adhérence de la fausse membrane, de la plèvre pariétale et du tissu pulmonaire carnifié. Si, au contraire, l'épanchement purulent s'était produit dans l'intérieur même de la cavité pleurale, comme c'est le cas le plus fréquent, la pression du liquide, s'exerçant de bas en haut, aurait refoulé le poumon au sommet du thorax, dans la gouttière vertébrale. Ici, la pression a dû s'exercer de haut en bas et de dehors en dedans, refoulant le poumon et les plèvres vers le médiastin.

Le poumon droit apparaissait d'un volume plus considérable qu'à l'état normal, les côtes, de ce côté, s'étant évasées pour le loger ; c'était une hyperplasie de tous les éléments de ce viscère, résultant de l'exagération de ses fonctions, puisqu'il a dû seul accomplir, pendant longtemps, les phénomènes de l'hématose. Au sommet et au centre, on découvrait trois ou quatre petits tubercules miliaires ; il crépitait dans toute son étendue, à peine existait-il un peu de stase sanguine à la base.

La rate avait trois fois environ son volume normal ; elle était refoulée très-bas dans l'hypochondre gauche, qu'elle occupait presque entièrement.

Le foie n'était pas hypertrophié, mais il présentait la coloration jaune pâle de la dégénérescence graisseuse.

Les ganglions mésentériques étaient augmentés de volume ; les plus considérables avaient la grosseur d'une petite noisette, offraient à la coupe une consistance cartilagineuse et paraissaient avoir subi l'infiltration tuberculeuse.

Nous conservâmes l'axe vertébral en entier, ainsi que le bassin, pour montrer la double déviation qu'avait subie l'épine dorsale par suite de ces altérations. On la voyait concave du côté gauche, convexe du côté droit, au niveau du thorax ; à la hauteur des vertèbres lombaires, elle avait subi un commencement de courbure compensatrice, qui s'établissait en sens inverse.

IV. — Coxalgie au premier degré; mort; autopsie; réflexions.

Il est rare de pouvoir, comme dans le cas présent, observer à la nécropsie les altérations du premier degré de la coxarthrocace. En effet, cette tumeur blanche, quand elle est combattue convenablement, amène rarement la mort du malade.

Il survient à la troisième période du mal un état de marasme qui se prolonge indéfiniment. Si une affection intercurrente entraîne la mort à cette époque, on observe les altérations poussées à ce point que l'autopsie ne peut rendre compte de la marche qu'a suivie à son début le processus morbide. Les lésions du début ne sont pas sans importance, car c'est à cette période seulement que l'affection, bien dirigée, peut guérir radicalement sans amener après elle de claudication ni d'interminables fusées purulentes.

En janvier 1874, nous présentâmes à la Société anatomopathologique un bassin et les fémurs provenant

d'un jeune enfant, d'un tempérament scrofuleux, âgé de 3 ans. Il était entré dans le service des enfants au mois de novembre 1873 et avait succombé subitement la nuit, étouffé dans une violente quinte de coqueluche.

A son entrée, on constatait une légère claudication; il traînait, en marchant, la jambe gauche; la fesse, de ce côté, présentait un élargissement notable, dans le sens du diamètre transverse.

Les mouvements de rotation imprimés à la jambe et à la cuisse ne provoquaient pas de violentes douleurs ni cette roideur des muscles, espèce de résistance qu'ils opposent pour empêcher le mouvement dans l'articulation malade.

Les douleurs de l'enfant survenaient spontanément et principalement la nuit. Il prit de l'huile de poisson et l'articulation coxo-fémorale fut immobilisée à l'aide d'attelles en zinc et de bandes amidonnées.

Les douleurs nocturnes cessèrent immédiatement.

Voici quelles furent les altérations que nous révéla l'autopsie:

Hypertrophie considérable des ganglions bronchiques, dont plusieurs avaient le volume d'une grosse noix et que nous considérions comme une des manifestations de la diathèse strumeuse.

Adhérence des deux plèvres dans une très-grande étendue du poumon droit, trace d'une ancienne pleurésie. Au niveau du hile du poumon gauche, une

petite caverne, remplie de matière caséeuse. La rate était hypertrophiée, il y avait épaississement de la capsule de Malpighi.

Il a été procédé avec précaution à la dissection de l'articulation coxo-fémorale du côté gauche.

Nous avons incisé en travers le grand fessier, puis le moyen fessier; arrivé au petit fessier, nous constatons que ses fibres sont pâles, œdématiées et, en les incisant avec précaution, nous tombons sur la capsule fibreuse de l'articulation, qui, très-amincie en cet endroit, est ouverte par le scalpel; il s'échappe environ 15 grammes d'une sérosité blanchâtre, évidemment mélangée à du pus.

La capsule synoviale qui tapisse toute cette articulation n'avait pas le poli que l'on observait du côté droit, où elle était restée saine; l'épithelium pavimenteux était altéré et avait même disparu en certains endroits.

Le ligament inter-articulaire était d'un volume triple de celui du côté sain, rougeâtre et comme infiltré de sérosité.

Il semblait, vu le degré d'altération de ce ligament, qu'il avait dû être le point de départ de la coxarthrocace.

Comme on le voit, les principales altérations constatées sont : une certaine quantité de sérosité blanchâtre dans l'articulation soulevant le muscle petit

fessier, un dépolissement de la capsule synoriale et un gonflement considérable du ligament inter-articulaire.

M. le docteur Crocq insista sur l'intérêt que présentait ce cas au point de vue de l'histoire des tumeurs blanches : « Il est rare, en effet, dit-il, de pouvoir en vérifier les altérations à cette période. Dans ce cas particulier, il est surtout intéressant de constater l'état de boursoufflement du ligament inter-articulaire que l'on ne voit que rarement. »

« En général, ce que l'on est appelé à constater, c'est la destruction, la rupture du ligament par les progrès du ramollissement. »

« Cette pièce montre bien évidemment que la tumeur blanche n'est qu'une arthrite, une synovite. Injection, exsudation, ramollissement, tous les signes enfin de l'inflammation sont ici manifestes. »

« Ces considérations sont importantes au point de vue de la thérapeutique de ces affections ; elles indiquent le traitement qu'il faut rationnellement leur appliquer, le seul qui puisse en amener la guérison, et ce traitement c'est la compression, l'immobilisation du membre et de l'articulation, que l'on obtient si facilement par l'application du bandage amidonné. Ce traitement, s'il est appliqué convenablement, sans retard, réussit à coup sûr. »

Cette observation est intéressante aussi au point de vue de l'allongement du membre, plutôt apparent

que réel, que l'on constate généralement au début des tumeurs blanches. Cet allongement est parfois réel et, dans ce cas, en se basant sur l'examen de la pièce en observation, M. Crocq se demande si le gonflement du ligament, son boursoufflement ne sont pas les agents principaux du refoulement de la tête articulaire et, par conséquent, de l'allongement du membre?

Le diagnostic de ce cas a présenté, dans le principe, quelque incertitude; on avait hésité entre une tumeur blanche et une altération rachitique de l'articulation; ce qui avait, avec raison, fait pencher vers le diagnostic de tumeur blanche, c'est qu'une altération rachitique est rarement localisée et accompagnée de douleurs vives; la maladie est surtout généralisée; une autre source d'erreur eut été le peu d'allongement du membre du côté malade.

V. — Fracture de la cuisse; autopsie au douzième jour; état du cal à cette époque.

La fracture datait de douze jours ; elle avait été méconnue pendant huit jours. Voici l'histoire de ce cas :

Joséphine Couderc, âgée de 2 ans, est amenée le 26 novembre à la consultation. L'enfant est tombée de sa chaise huit jours auparavant et pousse depuis ce moment des cris violents dès qu'on la saisit dans les bras pour la porter. Nous découvrons une fracture de la cuisse droite par la crépitation plutôt que par la déformation, qui est insignifiante. Cette fracture siége un peu au-dessus de la partie médiane du fémur. Application immédiate d'un appareil inamovible avec des attelles en zinc. Le lendemain, 27, l'enfant est représentée à la consultation; son bandage est souillé par les fèces et par les urines. Nous insistons pour qu'on la laisse à l'hôpital, où l'on a l'habitude de surveiller des patientes de cet âge et où l'on préviendra, par des soins de propreté minutieux, le ramollissement complet de l'appareil amidonné.

La personne qui nous apporte cette enfant n'obtient le consentement de la mère à suivre notre conseil que le 29 novembre. Le 30, nous constatons sur la poitrine et sur la face une éruption rubéolique qui s'accomplit mal ; les taches ne sont pas confluentes, elles ont quelque chose de terne, de cuivré, qui nous fait mal augurer pour l'avenir. L'enfant est très-abattue ; l'auscultation ne révèle pourtant rien qui soit étranger au catarrhe morbilleux. Elle succombe le 2 décembre. L'autopsie eut lieu le 5. Nous rencontrons l'altération observée constamment chez ces enfants chétifs qui succombent à une rougeole dont l'éruption cutanée s'accomplit imparfaitement ou irrégulièrement : une violente injection de la couche dermatique de la muqueuse des bronches existant dans toute l'étendue de l'arbre bronchique. Les tuyaux moyens sont obstrués par un mucus jaune, très-épais ; il existe un état de congestion passive (pneumonie hypostatique) à la base du poumon droit.

Il est exceptionnel de faire l'autopsie de sujets succombant ainsi au douzième jour d'une fracture simple d'un membre. Celle-ci s'est accomplie obliquement, de haut en bas et d'arrière en avant. Le fragment supérieur a déchiré par son bord antérieur tranchant le périoste, qui a résisté en arrière, où l'on constate qu'il est très-épaissi, mais complètement intact ; ceci explique le peu de déformation observée sur le vivant et

pourquoi, pendant huit jours, la mère ne s'est pas doutée que son enfant eut la cuisse cassée.

On voit le tissu conjonctif en voie de prolifération et émanant de la face interne du périoste, qui est venu combler l'anfractuosité produite en avant par la fracture ; de même, au centre du fragment inférieur on aperçoit un bouchon mou, rougeâtre, qui, suivant les données de Virchow, est dû à l'hyperplasie du tissu conjonctif de la moelle osseuse. D'après cet auteur, c'est ce tissu conjonctif qui se transforme plus tard directement en tissu osseux, sans devoir passer par l'état cartilagineux, comme on le croyait jadis. A première vue, on pourrait croire que l'on a sous les yeux du sang épanché mélangé à de la lymphe coagulée, destiné à s'organiser et à produire le cal : c'était l'opinion que professaient naguère, sur la formation du cal dans les fractures, Heid, Macdonald, Howship. Mais un examen attentif montre que l'on a affaire à un tissu plus dense que ne le serait du sang épanché, que c'est un tissu adhérent à la face interne du périoste épaissi à ce niveau et qui ne peut être que du tissu conjonctif de nouvelle formation.

Il arrive parfois que le tissu conjonctif ambiant contribue à l'ossification ; mais, dans le cas présent, on constatait que le travail de réparation s'accomplissait uniquement dans le domaine du périoste à sa face interne et de la moelle osseuse dans le fragment infé-

rieur principalement, d'où émanait ce bouchon de tissu conjonctif. Il existait, au niveau de la fracture, dans le tissu musculaire ambiant, un épanchement de sang assez considérable, de coloration noirâtre, en voie évidente de résorption, comme on le voit dans toute ecchymose ancienne et qui devait rester étranger à la consolidation ultérieure de la fracture.

De l'opération du bec de lièvre. — Nouveau moyen de contention. — De la suture sèche.

Le procédé opératoire pour le bec de lièvre, suivi dans le service de M. Henriette, est très-simple ; il est presque toujours couronné de succès. Nous le recommandons principalement aux médecins de campagne, parce qu'il ne nécessite aucun instrument extraordinaire, aucun engin dispendieux.

D'abord, M. Henriette ne donne aucune importance aux procédés si nombreux, et souvent d'une exécution si difficile, préconisés pour éviter l'encochure. Il a toujours recours à la méthode la plus primitive et la plus simple, qui est l'avivement linéaire de chaque côté à l'aide des ciseaux de Dubois, en tendant la lèvre avec une érigne.

Depuis longtemps, il a renoncé à l'emploi des épingles, maintenues par la suture entortillée. Il fait usage du fil d'argent pour réunir les surfaces avivées. L'aiguille est enfoncée à un centimètre environ du bord

avivé de la lèvre et pénètre jusqu'aux deux tiers de l'épaisseur de celle-ci. On fait repasser l'aiguille au travers de la plaie opposée à la même profondeur, pour la faire ressortir à un centimètre également en dehors.

On commence toujours par placer la suture inférieure la première ; l'hémorrhagie des labiales est aussitôt arrêtée et l'on pose une ou deux autres sutures, suivant les cas, sans se presser et avec tout le soin que réclame ce temps de l'opération.

L'anse d'argent est fixée tout simplement avec les doigts, en saisissant à une assez grande distance les deux bouts du fil et en les tordant trois fois sur eux-mêmes. Pour faciliter l'enlèvement des sutures, on a soin de ne pas couper les fils d'argent trop au ras de la plaie et de les laisser dépasser d'un centimètre au moins.

On enlève toujours les sutures après quarante-huit heures. En attendant plus longtemps, on s'expose à voir la suppuration s'emparer du trajet suivi par les fils, puis gagner la plaie et finalement empêcher la réunion.

Mais on comprend que, pour pouvoir procéder de la sorte avec sécurité, il fallait appeler à son aide un autre moyen de contention que les fils d'argent ; car il est clair que, dans la plupart des cas, au bout de deux jours, l'exsudat qui réunit les bords de la plaie est encore trop fragile et se romprait sous l'influence des cris, des contorsions et des mouvements de déglutition de l'enfant.

Voici en quoi consiste le petit appareil qui vient renforcer l'action des sutures pendant les deux premiers jours et y suppléer ensuite. Il a sur la crémaillère de M. De Roubaix l'avantage de pouvoir être fabriqué par tout praticien, avec des matériaux que l'on trouve sous la main dans les plus humbles demeures.

On prend deux bandelettes de toile, ayant chacune 12 centimètres de longueur sur 15 millimètres de largeur. On les plie en deux et, avec de la charpie bien tassée, on forme un petit coussin à l'endroit où la bandelette est repliée sur elle-même. On emprisonne la charpie bien comprimée en cousant les deux bandelettes entre elles tout le long du coussinet.

Au lieu de charpie, nous avons parfois employé, pour former les coussins, un petit morceau de peau roulé sur lui-même.

On a ainsi deux petits coussins fixés aux deux chefs de chaque bandelette. Nous les réunissons entre eux par un fil double bien ciré qui traverse la partie la plus saillante de chaque coussin, en formant le même × que celui que fait le cordonnier pour fermer les bottines à lacet.

On comprend aisément le mécanisme de ce petit appareil : les bandelettes sont appliquées solidement avec du collodion en travers des joues de l'enfant, les deux coussins étant vis-à-vis l'un de l'autre de chaque côté de la plaie et à 2 ou 3 centimètres chacun

de celle-ci; quand on tire sur les fils cirés, on rapproche puissamment les joues des bords de la plaie. Les coussins ont pour effet d'empêcher les fils cirés de venir toucher la plaie ou d'irriter les lèvres de l'enfant. Quand on juge que les tissus sont suffisamment rapprochés, on termine par un nœud en rosace, que l'on maintient sur le côté de l'appareil avec un peu de collo-

dion. Nous avons dit que, quarante-huit heures après l'opération, on enlevait les sutures d'argent. Il importe de pratiquer cette petite opération avec une excessive délicatesse. On se sert de deux pinces et de ciseaux courbes. Pendant qu'un aide rapproche les joues de l'enfant au niveau des bandelettes, l'opérateur, à l'aide des pinces, détourne les extrémités de l'anse métal-

lique jusqu'à ce que le fil d'argent ait pris la direction horizontale; dès lors, il le coupe au ras de la peau d'un côté et l'enlève en tirant horizontalement avec des pinces sur l'autre extrémité.

Une fois les sutures enlevées, la cicatrice, encore faible, est protégée par l'appareil, qui peut demeurer en place huit ou dix jours.

Si l'appareil est quelque peu relâché, on défait le nœud qui a été rejeté sur le côté et, tirant sur les fils, on rapproche les deux coussins autant qu'on le juge convenable. On peut se contenter, cette fois, de faire un simple nœud droit et couper les bouts au ras du coussin.

C'est par ce procédé que nous avons opéré, le 30 août 1874, le nommé Albert Libert, âgé de 7 mois, natif de Loupoigne. Les médecins de la localité avaient reculé devant l'opération. La vérité est qu'un instant nous avons été sur le point d'imiter leur abstention, l'enfant étant chétif et le bec de lièvre compliqué d'une division complète de la voûte palatine, en même temps que la solution de continuité de la lèvre était considérable (bec de lièvre simple et compliqué).

En procédant comme nous venons de le décrire plus haut, nous avons réussi, à notre grande surprise. La cicatrisation était obtenue le 2 septembre, sans encochure très-apparente, bien que la tension des tissus eût été considérable pour arriver à affronter les surfaces avivées. Nous avions eu soin de débrider ce qui

restait de chaque côté de la lèvre supérieure, dans la plus grande étendue possible. Grâce au petit appareil que nous resserrâmes après l'enlèvement des sutures, l'enfant ne dut séjourner que trois jours à l'hôpital, — ce qui n'aurait pu avoir lieu du temps où l'on employait la suture entortillée.

En terminant, nous ferons observer que cet appareil de contention peut être utilisé, en chirurgie, dans beaucoup d'autres circonstances.

C'est, à notre avis, le meilleur pansement de toutes les plaies du cuir chevelu. Il laisse la plaie à découvert, toujours bien surveillée. En comprimant et rapprochant les bords de la plaie, il empêche le croupissement du pus et, partant, la formation de clapiers.

Au-dessus du petit appareil, on place alors simplement un peu de charpie sèche et l'on évite sûrement l'érysipèle, si fort à redouter dans les autres modes de pansement.

Nous l'avons employé avec succès dans une plaie transversale de la cuisse, plaie très-profonde avec un écartement considérable des bords. Toutefois, nous avons fait usage concurremment, dans ce cas, d'un bandage immobilisant le membre.

Ces coussins peuvent servir dans n'importe quelle plaie, alors qu'après l'enlèvement des sutures, on n'a pas obtenu la première intention.

Enfin, ils sont à recommander, à l'exclusion de tout

autre genre de suture, chez les gens très-pusillanimes et surtout chez les enfants entourés de parents trop impressionnables. On peut, dans ce cas, qualifier l'appareil du nom de *suture sèche*. M. Henriette n'en revendique pas l'invention, mais il ne se rappelle plus à qui l'on doit en attribuer l'honneur.

Une modification importante réalisée dans son service a été d'avoir toujours sous la main de ces petits appareils tout préparés, pour les cas qui peuvent se présenter.

Pendant longtemps — confessons-le — nous avons eu la naïveté de placer d'abord les coussins vis-à-vis l'un de l'autre et de procéder ensuite, quand le collodion était bien séché, à l'application du fil ciré qui sert à les rapprocher. C'était compliquer inutilement l'opération et prolonger malencontreusement les cris de l'enfant.

Il était bien plus simple d'appliquer au préalable le fil double, — ce que nous faisons à présent. Encore fallait-il y songer !

Absence complète de rectum et d'S iliaque avec conservation de l'anus ; mort ; autopsie ; réflexions, par MM. Charron et de Saint-Moulin, élève interne du service.

Le nommé Albert Vandersypen, âgé de 5 jours, est présenté, le 29 janvier 1874, à la consultation des enfants, à l'hôpital Saint-Pierre. La garde-couches qui l'amène nous certifie que, depuis sa naissance, il n'a pas encore eu d'évacuations alvines. Elle soupçonne quelque anomalie du côté de l'intestin. L'enfant a toujours refusé de prendre le sein ; si on lui fait ingurgiter quelques cuillerées de lait, il le vomit à l'instant. On s'est adressé à plusieurs médecins, qui ont conseillé force lavements, mais ils étaient rendus immédiatement, sans que le liquide offrît de trace de méconium.

Le ventre était ballonné, tendu surtout vers la partie supérieure, où la peau était luisante. En introduisant le petit doigt dans l'orifice anal, aussi profondément que possible, on arrive dans un cul-de-sac que termine une membrane obturatrice.

On essaya d'abord, en se guidant sur le doigt introduit, d'aller inciser, à l'aide d'un ténotome aigu, le voile membraneux qui terminait ce cul-de-sac, espérant ainsi donner un libre cours au méconium.

La profondeur était telle, qu'il fallut recourir à la ponction par le trocart. Il se produisit une légère hémorrhagie, mais il ne se présenta pas la moindre trace de matières fécales, ni de méconium.

Le doigt, cette fois introduit dans l'anus, n'était plus arrêté par aucun obstacle et se promenait dans le petit bassin sans atteindre l'intestin.

Le lendemain, l'enfant était dans la même situation, plus affaibli toutefois et offrant tous les phénomènes de l'étranglement intestinal : facies grippé, vomissements, ventre tendu et ballonné, absence complète de défécation, pouls petit, peau froide. A la demande de la mère, il fut admis dans le service et succomba le lendemain.

L'autopsie fut pratiquée le 31 janvier. En enlevant la paroi antérieure de l'abdomen, nous avons été frappé tout d'abord de l'excessive dilatation que présentait le gros intestin, rempli de gaz et d'un liquide très-abondant, d'une coloration verdâtre, propre au méconium ; cet organe était seul visible et décrivait un trajet tout à fait anomal ; plus dilaté que le cœcum, d'où il partait à droite, il se dirigeait obliquement de bas en haut vers la partie supérieure de l'abdomen du côté gauche, où il se terminait brusquement en une

grosse ampoule pyriforme; il recouvrait ainsi l'estomac et l'intestin grêle, aplatis et ramassés contre la paroi postérieure de l'abdomen.

L'extrémité de l'ampoule est reliée à l'apophyse montante gauche du pubis par un cordon fibreux; nous le voyons constitué par les deux feuillets antérieur et postérieur du péritoine, qui se sont adossés après avoir complétement recouvert cette ampoule, qui termine le tube digestif.

Le cordon fibreux a été disséqué et suivi dans son trajet : il passait entre les deux urétères, adhérait à la face postérieure de la vessie, se portant davantage du côté gauche, pour se terminer sous la symphise du pubis. Il y avait donc ici absence complète de rectum et d'S iliaque, tandis que l'orifice anal existait sans anomalie. Le voile membraneux qui avait été percé du vivant de l'enfant était le releveur de l'anus, qui forme le plancher du bassin. Une chose à remarquer, c'est que l'anus était terminé par un sphincter normalement constitué et qui agissait avec une très-grande puissance pour s'opposer à l'introduction du doigt et pour expulser les lavements qui furent administrés. Le cul-de-sac entier était lisse et tapissé par une muqueuse.

Réflexions. — Suivant beaucoup de chirurgiens, il faut, dans semblable cas, pratiquer l'anus artificiel comme dernière tentative pour sauver la vie de l'enfant.

La méthode de Littré consiste à ouvrir l'intestin dans la région iliaque. En 1793, dit Sédillot, Duret ouvrit l'S iliaque sur un nouveau-né, et son opération eut des suites heureuses, puisque l'opéré vivait encore en 1835.

D'après la méthode de Callisen, modifiée par Amussat, on pratique une incision transversale de l'os des îles jusqu'à la masse musculaire commune. On a pour but de ménager le péritoine. On se base sur les considérations anatomiques suivantes : le colon répond en arrière immédiatement, sans l'intermédiaire du péritoine, au muscle carré des lombes et au rein. Ce rapport explique la possibilité d'atteindre le colon par la région lombaire, sans intéresser le péritoine, pour la formation d'un anus artificiel.

Dans le cas présent, l'intestin était complétement enveloppé par le péritoine, qui eut nécessairement été intéressé par n'importe quel procédé.

Très-probablement, l'enfant, arrivé au cinquième jour de son existence sans avoir pu assimiler la moindre nourriture, n'aurait pas survécu à l'opération de l'anus artificiel.

Certains auteurs, M. Marchal entre autres, soutiennent que l'incommodité est plus grande avec un anus artificiel situé en arrière, qu'avec un anus situé en avant.

Malgré les succès qui ont couronné ces tentatives

chirurgicales, nous nous permettrons, en terminant, d'exprimer une opinion toute personnelle. Il vaut mieux, à notre avis, mourir en naissant que d'être condamné à vivre avec un anus artificiel. « Comment! s'écrieront les fanatiques de l'art chirurgical, toute existence est précieuse, vous devez tout tenter pour la conserver! Qui sait si celui que vous arracheriez ainsi à la mort n'est pas appelé à devenir un homme de génie, un bienfaiteur de l'humanité, un Galilée, un Newton, un Franklin, un Jenner? »

Nous objecterons que rien ne nous assure pas, au contraire, qu'aigri par un sort malheureux, il ne devienne un misérable; qu'en tout cas, plus il sera intelligent, mieux il appréciera l'horreur de sa situation, plus aussi son infirmité lui paraîtra cruelle à supporter.

Fièvre typhoïde adynamique; mort; autopsie; dilatation excessive de la vésicule biliaire avec oblitération du canal cystique.

Adrien Salverius, âgé de 9 1/2 ans, entre à l'hôpital Saint-Pierre, le 1er avril 1873. Il est au quinzième jour d'une fièvre typhoïde adynamique. Ses deux frères, dont l'un est également entré à l'hôpital, ont été atteints, vers la même époque, de fièvre typhoïde mais de forme bénigne.

Il est plongé dans un coma profond, la respiration est stertoreuse. La langue est sèche, recouverte d'une couche épaisse de fuliginosités. Les lèvres sont sèches, fendillées, sanguinolentes. Le ventre est légèrement ballonné.

Le pouls est petit, filiforme. Il fournit 32 pulsations au quart. La température axillaire s'élève le soir jusqu'à 40° 2/10. Il lui est prescrit une décoction de quinquina et une limonade citrique.

Le 2 avril, il est dans le même état. Le pouls fournit

30 pulsations au quart, la température du matin est de 38° 2/10, elle remonte le soir à 40° 2/10.

Le ventre est un peu ballonné. Il a, ce jour, deux selles liquides caractéristiques.

Traitement : décoction de quinquina ; lotions rafraîchissantes sur tout le corps avec de l'eau vinaigrée ; limonade citrique pour boisson.

Le 4, le pouls est presque imperceptible, il y a rétention d'urine, ce qui nous force à sonder le malade. Il succombe à six heures du soir.

Voici les principales altérations trouvées à l'autopsie :

1° Hypostase à la base des deux poumons, produite par un décubitus prolongé ;

2° Injection vive de la couche dermatique de la muqueuse des bronches s'étendant jusqu'aux plus petites divisions bronchiques ;

3° Dans le voisinage du cœcum, plusieurs plaques de Peyer se présentent ulcérées, d'autres apparaissent simplement congestionnées ; l'une d'elles, qui est très-rapprochée du cœcum, est ulcérée profondément et revêt une forme allongée, de 5 centimètres environ d'étendue sur 2 centimètres de largeur ;

4° Les ganglions mésentériques sont tuméfiés et offrent une coloration ardoisée ;

5° La rate est augmentée de volume, principalement dans son diamètre transversal ;

6° Le tissu du cœur est jaunâtre et accuse un commencement de dégénérescence graisseuse, qui concorde bien avec le pouls filiforme, presque imperceptible, constaté du vivant du malade ; les fibres musculaires de ce viscère apparaissent ratatinées et présentent des granulations graisseuses plus nombreuses qu'on ne les rencontre à l'état physiologique ;

7° Ce qui a frappé plus notablement notre attention, c'est l'état de dégénérescence graisseuse du foie avec dilatation exagérée de la vésicule biliaire. Celle-ci atteint le volume du poing d'un adulte, ce qui est excessif pour un enfant de cet âge ; elle est remplie de bile, qui a sa coloration normale. Nous avons pratiqué une boutonnière au niveau du canal cholédoque, par laquelle un stylet très-mince arrivait avec facilité dans le canal hépatique; le stylet introduit dans le sens opposé arrivait très-aisément dans le duodénum; si, au contraire, on le poussait dans le sens du canal cystique, il était arrêté, quand il avait progressé de quelques millimètres, par une oblitération complète de ce canal, transformé, en cet endroit, en une espèce de cordon fibreux.

Nous n'avons pas observé d'ictère pendant la vie. Aucune coloration jaunâtre des sclérotiques n'avait attiré notre attention.

Réflexions. — A quoi peut-on attribuer cette oblitération du canal cystique ? Telle est la demande

que nous nous sommes posée. Si l'issue fatale n'avait pas été amenée par d'autres complications, cette lésion aurait provoqué sans contredit des conséquences inattendues et qui seraient restées inexpliquées. C'est ce qui nous décida à présenter ce cas à la Société anatomo-pathologique.

A défaut d'autre explication, plus plausible, nous nous sommes rattaché à ce passage de Jaccoud qui pourrait s'appliquer à l'oblitération de ce canal dans le courant d'une fièvre typhoïde adynamique :

« Dans le foie (1) et même dans les reins, on trouve parfois de petits foyers de formations cellulaires et nucléaires; ces produits sont semblables à ceux qui infiltrent les glandes et les plaques de l'intestin, et méritent, comme eux, le nom de néoplasies typhiques. Si l'on tient compte de tous les faits connus, on doit reconnaître à ces néoplasies un domaine infiniment plus vaste que celui dans lequel on les confinait il y a peu d'années encore. En fait, la néoplasie typhique a été vue, jusqu'ici, dans l'estomac, dans les deux intestins (non-seulement dans les glandes solitaires et agminées, mais dans le tissu conjonctif de la muqueuse interposée, dans la couche sous-muqueuse, dans la muscu-

(1) *Traité de pathologie interne*, par S. Jaccoud. Paris, 1871. T. II, pp. 736 et 737.

laire et la séreuse); dans la rate, le foie, les reins (surtout la substance corticale); dans les glandes lymphatiques du mésentère et des mésocolons; une fois, enfin, dans la muqueuse des voies urinaires, et une fois dans la séreuse du repli de Douglas (Wagner). »

Étant donnée la fréquence de cette néoplasie typhique dans les muqueuses et les séreuses, en ne limitant plus son siége à la muqueuse intestinale et spécialement au niveau des glandes de Peyer, nous serions bien tenté de la rendre, dans le cas présent, justiciable de cette oblitération du canal cystique, par suite de son développement dans la muqueuse de ce canal.

Observation de péricardite primitive chez un enfant.

Les auteurs sont d'accord sur ce fait, que la péricardite primitive est exceptionnelle. Il nous a cependant été donné d'en observer un cas chez un enfant de 8 ans.

Les symptômes cliniques bien tranchés, admirablement décrits dans les traités de pathologie, faisaient défaut chez notre malade, l'affection a été reconnue par voie d'exclusion ; l'autopsie nous a parfaitement rendu compte de l'obscurité que peut parfois présenter, chez l'enfant, le diagnostic de la péricardite. Nous avons pensé que ce cas méritait d'être connu parce qu'il se présente rarement et aussi parce que la maladie a suivi une marche rapide, presque foudroyante, en dépit d'une médication rationnelle, prudemment appropriée à l'âge du sujet.

Observation. — André P..., âgé de 8 ans, est reçu, le 11 décembre 1874, dans le service des enfants. Le tissu cellulaire de la face et des membres inférieurs

présente une légère infiltration; la matité de la région précordiale s'étend à un travers de doigt en dedans du bord gauche du sternum et atteint en bas le creux épigastrique soulevé par les battements tumultueux du cœur; la main appliquée sur cette région perçoit, à chaque battement, une sorte de frémissement; l'auscultation, pratiquée par M. Henriette, par moi et par les élèves qui suivaient la clinique de ce jour, ne révélait pas de souffle anomal; en vain cherchions-nous à surprendre un bruit de frottement, de cuir neuf, à trouver ce rhythme typique du galop qu'on fait tant valoir dans la symptomatologie de la péricardite et sur lequel les auteurs s'étendent avec complaisance. Le pouls bat 30 pulsations au quart; il fait contraste, par sa petitesse, avec le tumulte et la force de projection du cœur.

La respiration est haute, fréquente, elle fournit 36 inspirations par minute[1]; cependant, l'auscultation révèle un état indemne des bronches et des poumons; la respiration est même plus sonore, plus accentuée qu'à l'état normal, presque puérile.

L'urine était rare, foncée, sédimenteuse; l'acide azotique y déterminait une vive effervescence et lui ôtait

---

(1) A l'état normal, le nombre des inspirations chez les enfants de 6 à 10 ans est de 28 par minute.

son aspect trouble ; elle ne contenait pas d'albumine.

La première fois qu'il vit ce malade, M. Henriette crut qu'il avait affaire à un état d'hypertrophie du cœur, sans altération des orifices valvulaires; il ne trouvait pas de signes assez certains pour affirmer l'existence d'une péricardite ou d'une endocardite concomitante. Il insista cependant sur le frémissement singulier qu'on percevait à chaque battement du cœur en appliquant la main sur la région précordiale. — Prescription :

Pr. Poudre de feuilles de digitale . . 25 centigrammes.
Nitre pur . . . . . 2 grammes.

Pour faire X poudres, à administrer de deux en deux heures.

Le lendemain, 12 décembre, notre attention était à peine appelée vers l'examen du cœur, tant les désordres circulatoires s'étaient amendés; l'état tumultueux des battements avait cessé; le pouls, petit, fournissait 30 pulsations au quart; toutefois, la percussion révélait un peu d'exagération de matité en avant; les battements du cœur, plus calmes que la veille, se faisaient entendre en arrière, dans une grande étendue, du côté gauche de la poitrine.

M. Henriette attribua l'effet sédatif obtenu depuis la veille à l'action de la digitale et du nitre, dont il fit continuer l'administration.

Le 13, au matin, même état que la veille. — Poudre de digitale et de nitre. Diète lactée.

Vers huit heures du soir, le malade est pris d'un accès subit d'orthopnée; son facies bleuâtre, décomposé, couvert d'une sueur visqueuse, exprime la plus vive anxiété; l'élève de garde, appelé en toute hâte, en présence d'un état syncopal avec dyspnée extrême, fait usage des excitants intus et extra, sous forme de frictions, de potion et d'inhalation.

Le 14, à sa visite du matin, M. Henriette retrouve ce malade à peu près dans le même état qui, la veille au soir, avait causé tant d'alarmes : l'orthopnée persiste; le facies est pâle, boursouflé; le cœur bat avec tumulte; ses battements sont toutefois plus sourds, plus profonds que les jours précédents. Le pouls petit, fréquent, misérable, fournit 28 pulsations au quart. Par voie d'exclusion, en s'appuyant principalement sur l'éloignement survenu dans les bruits du cœur et sur l'apparition subite de cet état d'orthopnée, on diagnostique une péricardite suraiguë. —Application immédiate d'un vésicatoire de 12 sur 15 centimètres à la région précordiale. Une potion renfermant 30 grammes de sirop d'éther remplace la poudre de digitale.

Malgré cette médication, et bien que, le soir, je constatai que le vésicatoire produisait une rubéfaction intense du derme, l'enfant succomba à une heure du matin.

Autopsie. — Les parents réclamèrent le corps du défunt pour le service funèbre; nous ne pûmes procéder qu'à une autopsie partielle, qui consista à n'extraire que le poumon et le cœur; l'intérêt devait, en somme, se concentrer principalement sur ce viscère et sur le péricarde. Il nous fut facile de dissimuler notre soustraction à l'aide de quelques points de suture et de l'application d'un emplâtre de diachylon.

Le péricarde ayant été incisé sur la ligne médiane, nous recueillîmes 35 grammes d'une sérosité rougeâtre, très-chargée d'albumine. Le péricarde pariétal était principalement le siége d'une vive injection, qui se dessinait sous forme d'un lacis finement arborisé. La surface du péricarde n'offrait aucune rugosité; elle était lisse, polie, mais d'un rouge intense.

Les ventricules du cœur ayant été incisés, nous observons une coloration jaune feuille morte du tissu musculaire, mieux marquée dans les fibres plus superficielles, qui sont les plus voisines du péricarde. Le ventricule droit est dilaté et renferme des caillots noirâtres sans signification pathologique; mais sa paroi est très-amincie en certains endroits, ce qui n'aurait pu se produire sans un état graisseux préalable des fibres musculaires.

La tunique interne de l'aorte, à partir des valvules sigmoïdes jusqu'à 10 centimètres au delà, qui correspondent à la portion du vaisseau que nous avons

enlevée, présente une rougeur intense, uniforme; la surface en est cependant unie, lisse, c'est le premier degré de l'aortite : un simple état d'hypérémie des couches sous-jacentes à la séreuse. On sait, du reste, que l'aortite aiguë est rarement primitive et accompagne presque toujours la péricardite ou l'endocardite.

Voici le résultat des diverses mensurations du cœur:

Circonférence à la base des ventricules, le cœur étant vide	18 centimètres.
Distance de la base à la pointe	10 —
Epaisseur du ventricule droit	5 millimètres.
— en certains endroits .	3 —
Epaisseur uniforme du ventricule gauche . .	1 centimètre.
Epaisseur de la cloison.	12 millimètres.
Circonférence de l'orifice auriculaire-ventriculaire droit	9 centimètres.
Circonférence de l'orifice auriculaire-ventriculaire gauche	7 —
Circonférence de l'orifice aortique	45 millimètres.
— pulmonaire . . .	7 centimètres.

Ces mesures s'écartent peu de celles que Rilliet et Barthez ont trouvées comme moyenne chez quinze enfants de 8 ans environ dont ils ont pu faire l'examen du cœur.

D'après ce résultat, nous pouvons exclure chez notre malade un état hypertrophique du cœur, avec d'autant plus de sécurité que, de son vivant, l'enfant était fort et bien constitué pour son âge et que rien n'indique que les moyennes de ces deux auteurs aient pu être établies

sur des sujets aussi robustes. Il règne d'ailleurs beaucoup d'incertitude dans la pédiatrique à l'égard des mensurations exactes des principaux viscères aux différents âges de l'enfance. On est forcé, en présence d'un état pathologique, de s'en rapporter à des appréciations très-approximatives, et, la plupart du temps, on y supplée par le coup d'œil et l'habitude.

Ce qui nous a le plus frappé dans cette mensuration, c'est, en certains endroits, l'amincissement de la paroi du ventricule droit, réduite, par places, à la moitié de son épaisseur.

Réflexions. — A propos de cette observation, nous présenterons quelques réflexions concernant trois points principaux :

1° L'excessive rareté de la péricardite primitive chez les enfants ;

2° L'obscurité que peut offrir le diagnostic de cette affection ;

3° La rapidité avec laquelle la mort est survenue.

1°. — La péricardite primitive est rarement observée, même chez l'adulte ; tous les auteurs sont unanimes sur ce point. Secondaire du rhumatisme articulaire, de la scarlatine ou d'une autre maladie éruptive, la péricardite est également plus rare dans l'enfance que dans l'âge mûr. On peut juger de la valeur de cette assertion par ce passage tiré de Rilliet et Barthez (t. Ier, p. 618) : « La péricardite, affection rare et presque

toujours secondaire, n'a pas une importance égale à celle des inflammations que nous avons déjà étudiées. Cependant, la rareté de cette phlegmasie ne doit pas nous la faire passer sous silence... » Et plus bas, ils ajoutent : « La péricardite primitive doit être extrêmement rare ; pour notre part, nous n'en possédons pas d'exemple et, dans tous les faits rapportés par les auteurs, l'inflammation du péricarde est survenue dans le cours d'une autre affection. Cependant, le docteur West a rapporté un exemple de péricardite idiopathique. (*Lectures on the diseases of infancy.*) »

On pourrait même se demander, vu la grande fréquence, chez les enfants, du rhumatisme articulaire, si, dans un cas comme celui-ci, la péricardite ne serait pas une manifestation de cette maladie, localisée primitivement au cœur avant d'avoir atteint aucune articulation ? Mais nous croyons que ce serait là forcer singulièrement les choses, au lieu d'accepter simplement un fait observé et qui, pour être très-exceptionnel, n'en a pas moins le droit d'exister.

2°. — L'obscurité du diagnostic de la péricardite n'a pas échappé à Vogel lorsqu'il dit : « La péricardite ne peut être sûrement diagnostiquée que depuis la découverte du bruit de frottement péricarditique faite par Collin en 1824. Mais, aujourd'hui encore, ce diagnostic est fort difficile et incomplet.

« Le tableau clinique que les manuels tracent habi-

tuellement de la péricardite s'accorde rarement avec les symptômes observés chez les enfants et les phénomènes sont ici tellement variables, qu'à dire vrai, il faut presque renoncer à donner une symptomatologie applicable à tous les cas qui peuvent se présenter. »

L'enfant, à son entrée, offrait comme symptômes les plus saillants : une certaine accélération de la respiration, un état fébrile modéré, du boursouflement de la face. Un adulte nous eût fait diriger immédiatement notre attention vers le cœur, en y indiquant, si pas de la douleur, du moins du malaise, des palpitations. L'enfant demeure souffrant, abattu, muet; on ne lui arrache pas un mot d'éclaircissement sur son état actuel ou passé; dans les moments d'anxiété violente où il était pris d'orthopnée, il indiquait le cou comme la région où il souffrait, sans doute parce qu'il y ressentait une sorte de strangulation.

Le poumon et les plèvres étaient indemnes de toute altération : on était conduit, par ce seul fait, à interroger l'état du cœur; mais 35 grammes seulement de sérosité sanguinolente ne devaient pas donner lieu à une augmentation, appréciable par la percussion, dans l'étendue de la matité précordiale. L'absence d'exsudat fibrineux explique pourquoi il ne pouvait exister de bruit anomaux isochrônes ou non aux battements du cœur.

Comme on le voit, un cas semblable de péricardite

est de nature à légitimer ce que disait Laennec de cette affection en général : qu'on pouvait la deviner, mais non la reconnaître avec certitude.

3°. — La rapidité avec laquelle le sujet a été emporté doit aussi nous frapper; vingt-quatre heures seulement se sont écoulées entre le premier accès d'orthopnée et la mort. L'enfant n'a séjourné que trois jours à peine à l'hôpital et il y était arrivé à pied, avec sa mère, qui nous le présentait à la consultation gratuite comme s'il eût été légèrement malade; elle ne lui avait remarqué rien d'anomal, sinon le boursouflement de la face, le gonflement des pieds, la respiration par moments embarrassée.

Même après l'autopsie, comment expliquer une mort si rapide? L'épanchement dans le péricarde ne dépassait pas 35 grammes; l'injection occupait, il est vrai, toute l'étendue du péricarde pariétal; mais que de sujets chez qui l'on ne découvre même un état de symphyse cardiaque que par hasard, à l'autopsie, alors qu'ils ont succombé à une altération étrangère au cœur! (Nous citerons un cas relaté par nous dans *la Presse médicale*(1) observé chez un enfant de 5 ans : le péricarde était adhérent au cœur dans toute son étendue; jamais notre attention ne fut attirée de ce côté; l'enfant succomba au marasme amené par

(1) N° 36, 1874.

une cirrhose du foie, après plusieurs ponctions du ventre.)

Dans le cas que nous venons de présenter, nous attribuons spécialement la mort à la myocardite concomitante, caractérisée par la teinte feuille-morte des fibres musculaires; il en sera résulté un arrêt dans les fonctions du cœur; il faut, du reste, se rattacher à cette cause, à moins d'invoquer avec plus d'obscurité un trouble profond dans l'innervation cardiaque.

Croup. — Trachéotomie. — Régurgitation des liquides par la canule. — Cause de ce phénomène. — Réflexions par MM. E. Charon et Lambert, interne de service.

La nommée Jeanne Seven, âgée de 3 ans, d'un tempérament lymphatique, d'une constitution assez robuste, entre à l'hôpital Saint-Pierre dans la soirée du 23 octobre 1872. L'enfant est agitée, en proie à une dyspnée profonde, la face cyanosée, la tête renversée en arrière; le pouls petit, fréquent, fournit 30 pulsations au quart; l'expiration est prolongée et sifflante. L'inspection de l'arrière-gorge montre la présence de fausses membranes recouvrant les piliers du voile du palais, les amygdales et la luette. Une légère pression exercée sur le larynx augmente considérablement la dyspnée.

Le péril est imminent, d'autant plus que la Sœur de service a vu l'enfant être prise, depuis son entrée, de plusieurs accès de suffocation qui avaient menacé de l'asphyxier.

La trachéotomie fut pratiquée d'urgence et ne présenta aucune complication; l'enfant parut immédiatement soulagée; la respiration redevint libre et reprit son rhythme normal.

Le 24 octobre, la nuit a été calme, l'opérée a dormi. Pouls : 27 au quart. Dans le courant de la journée : dix selles liquides dues, suivant M. Henriette, aux vomitifs administrés à la malade avant son entrée à l'hôpital. Vers le soir, légère réaction fébrile, pouls : 30 au quart. L'auscultation révèle dans toute la poitrine la présence de râles sibilants et muqueux.

Le 25. — La diarrhée persiste; la nuit a été très-agitée. Il est survenu de fréquents accès de dyspnée; des mucosités épaisses et abondantes ont sans cesse obstrué la canule interne. Tous les liquides ingérés par l'enfant sortent immédiatement par l'orifice de la canule. Pouls fort, 30 au quart, réaction fébrile franche. Traitement : sous-nitrate de bismuth, 2 grammes dans 60 grammes de mucilage; à prendre toutes les heures par cuillérée à café.

Le 26. — Les symptômes ne font que s'aggraver, la diarrhée persiste, le pouls faiblit et la cyanose augmente.

Le 27. — On ôte la canule, après s'être assuré que l'obstacle à la respiration ne réside plus dans le larynx. L'enfant succombe à dix heures du soir.

A l'autopsie, pratiquée le 30, nous constatons l'exis-

tence d'une trachéo-bronchite, caractérisée par une vive injection de la muqueuse; on y voit de fines arborisations et, çà et là, de petites exulcérations.

L'épiglotte, sous l'influence d'un travail ulcératif, est déchiquetée à son bord libre, ce qui l'empêche d'obturer complétement l'orifice du larynx.

Le poumon droit est le siége, dans toute l'étendue de sa face antérieure, d'un emphysème vésiculaire. Pneumonie exsudative au sommet avec absence complète de crépitation. Un fragment de cette partie de l'organe, plongé dans l'eau, gagne immédiatement le fond du vase. Même altération en arrière et à la base de ce viscère.

Le poumon gauche est hypérémié dans toute son étendue.

Les piliers et les amygdales sont infiltrés, d'une coloration grisâtre, comme macérés, présentant çà et là quelques rares débris de fausses membranes.

Réflexions. — Cette observation présente quelque intérêt à deux points de vue, savoir : 1° la cause de la régurgitation, par la canule, des liquides ingérés ; 2° la marche du processus morbide qui a déterminé la mort.

Nous nous sommes demandé quelle pouvait être la cause de la régurgitation? Nous ne pouvions guère rapporter ce phénomène qu'à l'ulcération de l'épiglotte, qui ne venait plus obturer suffisamment l'orifice laryngé lors du passage des liquides, ou bien à la

perforation de la paroi postérieure de la trachée et de la paroi antérieure de l'œsophage par l'extrémité de la canule. On cite des exemples de ce fait, mais seulement lorsque la canule avait dû séjourner un long temps dans la trachée. D'autre part, l'ulcération de l'épiglotte ne se rencontre pas fréquemment dans la laryngite pseudo-membraneuse. L'autopsie justifia cependant la première hypothèse.

En second lieu, la nécropsie nous a démontré la cause de la mort de cette enfant, alors qu'il n'existait plus de fausses membranes dans les voies aériennes.

L'inflammation du voile du palais a atteint le larynx, puis la trachée, les bronches et, finalement, elle avait envahi les vésicules pulmonaires du côté droit. Telle fut la marche du processus morbide pour aboutir à une terminaison fatale et qui prouve que la pneumonie constitue la plus grave complication du croup; c'est celle que l'on observe le plus fréquemment après la trachéotomie.

AFFECTIONS DES VOIES URINAIRES.

Du cancer du rein dans la première enfance.

Gustave D... est présenté par ses parents, dans le courant du mois d'avril 1873, à la consultation gratuite de M. le docteur Henriette. C'est un enfant âgé de 5 mois, assez maigre, mais bien conformé. Les parents ont observé chez leur fils un gonflement insolite du bas-ventre, siégeant au côté droit et datant d'un mois environ. Ils ont été consulter un médecin de la ville, qui a prescrit l'application d'un emplâtre résolutif.

A l'époque où le petit malade est apporté pour la première fois à l'hôpital, la tumeur occupe principale-

ment la fosse iliaque du côté droit; elle a une forme arrondie et elle est plus proéminente au centre qu'à son pourtour. On y perçoit une sorte de fluctuation, mais on ne peut obtenir le phénomène du ballottement. La matité est absolue, elle est la même dans toute l'étendue de la tumeur et contraste avec le son tympanique de l'intestin, qui l'isole du foie et de la rate.

C'est là ce qui fut constaté lors de la première visite du malade à l'hôpital Saint-Pierre. Restait à faire le diagnostic de cette tumeur. M. Henriette, avant de se prononcer, montra le sujet à MM. Wimmer, Van Volxem et Guillery.

M. Van Volxem, qui l'observa à plusieurs reprises, crut que l'on avait affaire à un abcès froid, développé dans l'épaisseur des parois abdominales. Pour lui, la fluctuation était manifeste. Il crut même parfois constater un excès de chaleur au niveau de la tumeur, mais le thermomètre, que j'y appliquai pendant vingt minutes, n'y révéla pas le moindre excès de calorification.

M. Henriette, se fondant sur l'observation de deux cas de cancer du rein dont il avait suivi la marche chez de jeunes enfants, formula le diagnostic de cancer encéphaloïde du rein droit et, treize mois après, l'autopsie est venue confirmer la justesse avec laquelle M. Henriette avait précisé l'altération. Il avait surtout attiré notre attention sur l'absence du ballot-

tement, que l'on aurait constaté si l'on avait eu affaire à une vaste poche renfermant un liquide purulent ou séreux. La fluctuation était, à son avis, cette fausse fluctuation à laquelle donnent lieu les encéphaloïdes ou d'autres tumeurs molles. Il fit ressortir dans la suite la marche du gonflement, qui progressait de droite à gauche, trop lentement pour faire croire à un abcès, trop rapidement pour songer à une autre tumeur qu'un encéphaloïde. Il se basait sur la situation de ce néoplasme qui, partant de l'hypochondre droit, avait envahi la fosse iliaque de ce côté et tendait à gagner celle du côté opposé. La tumeur, en progressant, n'amenait ni la rougeur ni l'amincissement de la peau qui se seraient produits si l'on avait été, pendant un aussi long espace de temps, en présence d'une vaste poche purulente.

Dans les examens subséquents que l'on fit du malade, on constata que la tumeur, en se développant, ne présentait pas la même consistance dans toute son étendue. S'il existait des points ramollis de façon à laisser croire à de la fluctuation, d'autres points offraient des nodosités plus résistantes. Le néoplasme était mobile dans son ensemble, ce qui excluait l'idée qu'il eût contracté des adhérences avec les viscères avoisinants ou les parois abdominales (à la fin de la vie, les choses changèrent, car nous avons rencontré de ces adhérences à l'autopsie).

Jamais nous ne remarquâmes que le porteur de cette altération présentât le moindre mouvement fébrile. Avait-on affaire à une dégénérescence strumeuse ou tuberculeuse des ganglions mésentériques avec ascite concomitante? Mais on n'avait noté aucun trouble du côté du tube digestif et l'on ne parvenait pas à produire le phénomène du ballottement caractéristique de l'ascite.

Enfin, le foie avait ses limites normales et l'on constatait par la percussion que certaines portions d'intestin séparaient le foie de la tumeur morbide, ce qui excluait l'idée d'un néoplasme prenant son point de départ dans le parenchyme hépatique.

L'enfant D... nous fut souvent amené à la consultation pendant l'espace d'un an. Le traitement institué consistait en des soins hygiéniques minutieux, une nourriture tonique, appropriée à son âge. Une potion renfermant de l'iodure de potassium lui fut longtemps administrée, mais n'eut, on le pense bien, aucune efficacité contre la dégénérescence rénale.

A plusieurs reprises, nous demandâmes aux parents de nous apporter les urines du malade; mais on comprend combien il est difficile, à moins de pratiquer le cathétérisme, de s'en procurer chez d'aussi jeunes enfants, qui souillent sans cesse leurs langes ou leur couche de toutes leurs sécrétions. Cependant, le père parvint à nous apporter une petite quantité d'urine, deux mois environ avant la mort. Elle était un peu blan-

châtre, offrait la coloration des urines muqueuses, une réaction acide et ne renfermait ni sucre ni albumine ; l'ayant placée sous l'objectif du microscope, nous n'y avons pas rencontré d'éléments cancéreux. L'autopsie nous a révélé une particularité qui expliquerait parfaitement pourquoi ces éléments ne devaient pas y exister ou, du moins, devaient y être très-rares.

L'enfant, comme tous les sujets de cet âge, présenta à diverses reprises de la diarrhée qui cédait promptement à l'administration de quelques potions au bismuth. L'inappétence fut parfois combattue par de légers amers à base de quinquina ; en somme, les intervalles où le porteur de cette altération a joui d'une santé relativement bonne se prolongeaient pendant six à huit semaines ; toutes ses fonctions de nutrition et de sécrétion s'exécutaient bien et, au dire des parents, c'était un enfant très-intelligent, fort caressant, auquel ils étaient très-attachés.

Le 25 juin, il succomba subitement : ses yeux tournèrent quelques instants dans les orbites, puis il s'affaissa ; il était mort ; il avait vécu dix-huit mois. Dans les derniers temps, il était d'une maigreur extrême, bien qu'il mangeât beaucoup.

L'autopsie partielle fut pratiquée le 26 juin. Nous incisâmes la paroi abdominale, très-amincie, tout le long de la ligne blanche, et nous tombâmes à droite sur une énorme tumeur en forme de cornue : c'était le

rein dégénéré, qui ne pesait pas moins de 1,790 grammes (le poids normal du rein chez l'homme est de 100 à 120 grammes); il présentait à peu près le volume d'une tête d'adulte; nous le détachâmes, avec le doigt et le manche d'un scalpel, des faibles adhérences qu'il avait contractées dans une grande partie de son étendue avec les organes voisins, par l'intermédiaire du péritoine épaissi; nous coupâmes l'artère et la veine rénales, ainsi que les lymphatiques. Tous ces vaisseaux avaient acquis un énorme développement. Nous conservâmes avec soin l'urétère jusqu'à son entrée dans la vessie. Ce conduit présentait une particularité intéressante. Il semblait aboutir non pas au bile, comme à l'état normal, mais à l'extrémité inférieure du rein malade. Cela, toutefois, n'était qu'apparent; en réalité, il se terminait au bile, mais il a fallu une dissection délicate pour le poursuivre jusqu'en cet endroit. La tumeur, en se développant, l'avait comprimé et accolé contre son parenchyme dans la moitié environ de son étendue. Cependant, même dans sa partie ainsi comprimée et aplatie, il était resté assez perméable pour y permettre l'introduction d'un stylet très-mince qui venait aboutir dans le bassinet. Une très-petite quantité d'urine seulement pouvait encore trouver issue au travers d'un canal ainsi modifié et sur lequel pesait une énorme tumeur, ce qui explique le résultat négatif de l'examen microscopique de l'urine pendant la vie. Mais il n'en

est pas toujours ainsi, et cet examen ne doit jamais être négligé dans un cas de l'espèce, car c'est encore le meilleur et le plus sûr moyen pour s'éclairer sur la nature du néoplasme.

Le rein gauche présentait la forme, la coloration et le volume d'un rein normal; il pesait 57 grammes. Nous pratiquâmes une coupe sur le rein dégénéré, qui fut divisé en deux parties égales, et nous eûmes sous les yeux le type le plus parfait, le plus classique, comme aspect, comme consistance, comme coloration du cancer encéphaloïde. En pratiquant cette coupe, nous faisions suinter, du parenchyme altéré, de l'urine en grande quantité, ce qui prouve qu'elle ne trouvait pas une issue facile au dehors par suite de l'aplatissement de l'urétère.

La forme générale du rein est conservée, la dégénérescence cancéreuse semble avoir atteint simultanément toutes les pyramides de Malpighi. En certains endroits, l'intérieur de ces pyramides ainsi dégénérées est dur, leur surface de section est finement granuleuse au toucher, d'une coloration jaunâtre; sur d'autres pyramides, au contraire, on observe un tissu d'un blanc laiteux, ressemblant, pour la consistance, à du tissu cérébral en voie de ramollissement. On a ensuite tous les états intermédiaires au point de vue de la consistance dans les différents lobules.

Les vaisseaux se sont déchirés en plusieurs places

au milieu du tissu encéphaloïde et ont donné lieu à des extravasations sanguines qui infiltrent çà et là cette tumeur. Dans les parties où l'infiltration est récente, on a la coloration lie de vin ; là où elle est plus ancienne, l'hématine a diversement coloré le tissu : de là la teinte multicolore, sous forme de marbrures, que présentent certaines pyramides. M. Ledeganck a bien voulu examiner au microscope plusieurs fragments de la tumeur ; il y a rencontré le tissu caractéristique de l'encéphaloïde : un stroma délicat formant des loges remplies de petites cellules arrondies.

La littérature médicale est, pour ainsi dire, muette — à ma connaissance, du moins, — au sujet de l'existence du cancer du rein chez d'aussi jeunes enfants.

Cette observation offre une certaine importance au point de vue pratique, non que l'on puisse espérer la guérison d'une semblable altération ; mais si l'on a présente à l'esprit la possibilité qu'une pareille tumeur soit le rein dégénéré en matière encéphaloïde, même chez un enfant de quelques mois, sans contredit on suivra la conduite de M. Henriette et l'on s'abstiendra prudemment de toute ponction exploratrice ou autre.

M. Henriette avait vu naguère un enfant, atteint d'encéphaloïde du rein, chez qui une ponction imprudemment pratiquée avait déterminé la mort avec une rapidité foudroyante.

Dans un autre cas, le diagnostic n'avait pas été non plus porté du vivant du malade, au grand regret de M. Henriette, qui se rappela une circonstance qui aurait pu faire préciser de la façon la plus certaine la nature de la lésion. Certains jours, l'enfant rendait des urines boueuses, sales, sanguinolentes; d'autres jours, la sécrétion urinaire était normale et claire. Sans aucun doute, la limpidité se manifestait les jours où la matière cancéreuse venait obstruer l'urétère aboutissant au rein malade. Il eut suffi de soumettre à l'examen microscopique les urines boueuses pour y découvrir des cellules caractéristiques, révélant l'existence d'un cancer du rein.

Le cancer primitif du rein est très-rare, même chez l'adulte. Suivant Lebert (1), c'est la forme encéphaloïde que l'on rencontre principalement dans cette glande. « A part un seul cas, dit cet auteur, cité par M. Rayer, dans lequel le cancer du rein a été observé chez un enfant de 1 an et 5 mois, huit autres cas, dans lesquels nous avons noté l'âge, se trouvaient après 40 ans. »

D'après Rindfleisch (2) également, les cancers mous

---

(1) *Traité pratique des maladies cancéreuses et des affections curables confondues avec le cancer*, 1851.

(2) *Traité d'histologie pathologique*, 1875, p. 523. Traduit par le docteur F. Gross.

primaires, c'est-à-dire non métastastiques, des reins ne sont pas fréquents. Toutefois, en présence de la *possibilité* de rencontrer le carcinôme mou du rein chez un aussi jeune sujet, il convient de se montrer réservé dans le traitement des tumeurs abdominales observées dans la première enfance. Alors même que le praticien aurait constaté de la fluctuation (comme c'était le cas pour certains médecins chez notre malade), il s'abstiendra de pratiquer à la légère des ponctions avant d'avoir obtenu tous ses apaisements sur la non-existence d'un cancer du rein. Il serait bon, le cas échéant, de recourir à l'examen microscopique de l'urine, qui constituerait le meilleur moyen d'éclairer le diagnostic. Si, une première fois même, il n'était obtenu qu'un résultat négatif au point de vue de la recherche des éléments cancéreux, il conviendrait de renouveler cet examen à différents intervalles de temps. Quand l'enfant est très-jeune, il n'y a d'autre moyen de se procurer l'urine que de recourir au cathétérisme.

Dans le cas relaté, la mort a pu être le résultat d'une syncope, préparée de longue main par l'émaciation extrême où se trouvait plongé le sujet. Elle pourrait aussi s'expliquer par une embolie. En effet, il arrive que, dans de pareilles lésions, la veine rénale, hypertrophiée considérablement, charrie des fragments de substance médullaire dans la veine cave inférieure.

Malheureusement, cédant aux vœux du père de ce jeune malade, nous n'avons pu nous assurer de ce fait, qui, pour être éclairci, eût exigé une autopsie plus complète. Nous n'avons pu ni constater l'état du cœur, dont l'arrêt aurait pu être déterminé par une dégénérescence graisseuse, ni prendre connaissance de l'état du cerveau et des artères.

Un instant, notre intention avait été, à propos de cette observation, de passer en revue toutes les tumeurs abdominales que l'on peut rencontrer dans la première et la seconde enfance et d'en exposer, pour chacune, le diagnostic différentiel et la symptomatologie. Mais un pareil sujet a été traité en 1858 par M. Allix[1] à propos d'une tumeur abdominale observée chez un enfant de 5 ans et dont le diagnostic avait présenté les plus grandes difficultés.

De plus, les symptômes différentiels pour les cas classiques : abcès profonds des parois abdominales, tumeur stercorale, abcès migrateur, typhlite, psoïtis, péritonite circonscrite (Rillet et Barthez), carreau, tumeur de la rate avec leucocythose, ces symptômes différentiels, nul ne les ignore; l'application de ces connaissances en présence d'une tumeur obscure de l'abdomen présentera toujours les mêmes difficultés;

---

(1) *Considérations pratiques sur le diagnostic des tumeurs de l'abdomen chez les enfants.* Bruxelles, imprimerie de Ch. Lelong, 1858.

des avis contradictoires seront toujours émis par les divers praticiens appelés à examiner le cas litigieux, et nous n'avons ni l'autorité ni la science voulues pour prétendre jeter un jour nouveau sur un sujet trop vaste et trop ardu. Et puis, en abordant de pareilles questions, on est placé entre deux écueils : — ou bien de présenter un travail incomplet sur la matière, ou bien de tomber dans la banalité, en répétant des choses dites et redites depuis longtemps dans les traités classiques de chirurgie.

Nous nous résumerons en exposant simplement les points qui nous ont frappé davantage dans un cas qu'il est rare d'observer et qui nous serviraient à nous-même de point de repère, à l'occasion, pour formuler le diagnostic :

1° La fluctuation trompe à tel point, que les praticiens les plus sûrs de la finesse de leur tact pourraient, nous semble-t-il, être induits en erreur (nous n'en voulons pour preuve qu'une ponction malheureuse faite en semblable occurrence par un praticien de cette ville) ;

2° Il ne survient pas de modifications à la peau ni d'augmentation de température au niveau du néoplasme ;

3° La tumeur fait de rapides progrès sans que les fonctions digestives soient jamais altérées ;

4° On peut suivre, par la percussion, la matité depuis

les fosses iliaques jusque sous l'hypochondre qui correspond au rein malade ;

5° Dans certains cas, on pourrait trouver un élément de certitude plus décisif dans l'examen microscopique des urines.

Le rein dégénéré qui a fait l'objet de cette observation et qui, avons-nous dit, ne pesait pas moins de 1,790 grammes, a été présenté à la Société anatomo-pathologique de Bruxelles. Les membres présents furent d'avis que la pièce constituait un spécimen curieux de cancer primitif du rein et méritait, par sa rareté, d'être conservée dans les collections anatomiques de la société.

Après la lecture, faite par nous, de la relation ci-dessus, M. Ledeganck demanda la parole. Suivant lui, nous avions le tort, en recommandant, dans un cas semblable, l'examen microscopique des urines, de laisser croire, par notre langage, que nous professions les idées les plus surannées en histologie pathologique ; quand nous parlions, par exemple, des éléments caractéristiques qu'on aurait pu rencontrer dans la sécrétion urinaire. Virchow n'avait-il pas démontré depuis longtemps qu'il n'existe pas de cellules spécifiques du cancer ? Il se peut, en effet, que nous nous soyons mal expliqué à cet égard : toujours est-il que, dans un cas de l'espèce, si l'on ne rencontre pas de cellules, regardées jadis (par Lebert, entre autres) comme spécifiques

du cancer, on découvrira parfois des éléments cellulaires qu'on ne trouve pas dans l'urine normale, éléments qui pourront mettre le praticien sur la voie de l'affection, en un mot, éclairer le diagnostic.

Les calculs vésicaux dans la première et la seconde enfance, par E. Charon et (pour la partie analytique) par K. Ledeganck.

On pourra se convaincre, par la série d'observations ci-après que les calculs se présentent encore assez fréquemment dans notre pays, chez les enfants. La lithotomie est le seul mode de traitement que nous ayons employé, le seul d'ailleurs qui soit encore adopté par tous les chirurgiens lorsqu'ils ont affaire à de jeunes sujets.

Les tentatives de broyer la pierre, qui furent faites parfois, ne donnaient, paraît-il, que de fâcheux résultats à cause de l'étroitesse du l'urèthre, où les fragments de calculs demeuraient fixés, à cause aussi de l'ébranlement nerveux dans lequel étaient plongés les malades, après chaque séance de lithotritie; enfin, les récidives doivent être plus fréquentes, on le conçoit, qu'après la lithotomie.

Un fait a été constaté depuis longtemps et ces obser-

vations le confirment, la lithotomie est une opération très-bien supportée dans le jeune âge ; les cas de mort à la suite de la taille sont de très-rares exceptions.

Observation I. — Le nommé Pierre Vandermeesche, âgé de 5 ans, était amené, le 28 novembre 1871, par sa mère, à la consultation des enfants, à l'hôpital Saint-Pierre. Depuis huit jours, il faisait des efforts violents pour uriner ; à chaque tentative, sa face rougissait et ce n'était qu'après de longues et pénibles contractions abdominales qu'il parvenait à opérer la miction. Dans les intervalles, il ne paraissait nullement souffrir ; il mangeait, buvait et jouait dans les rues, comme de coutume.

Le 27 au soir, malgré tous ses efforts, il ne parvint pas à expulser une seule goutte d'urine. Les parents, inquiets, firent chercher le médecin des pauvres, qui leur conseilla de mener le petit malade à l'hôpital. Le lendemain, ils le conduisirent d'abord à la consultation de la rue du Marais, où l'on essaya de pratiquer le cathétérisme avec une sonde en métal, puis avec une sonde en caoutchouc ; on ne parvint pas à vider la vessie et l'on n'amena qu'un peu de sang et des caillots fibrineux.

Nous constatons, à son arrivée, que l'enfant était plongé dans un affaissement profond ; la tête était rejetée en arrière, la respiration était suspirieuse, la peau froide, le pouls imperceptible. La vessie formait,

jusqu'à 8 centimètres au-dessus du pubis, une tumeur résistante, globuleuse. Nous passons dans le canal de l'urèthre une petite sonde en argent, et nous n'amenons également qu'un mélange de sang, d'urine et de petits caillots fibrineux. En présence de l'état grave où était plongé le malade, nous cessons promptement toute manœuvre. Nous lui faisons prendre un bain tiède et lui administrons 30 centigrammes de sulfate de quinine dans une potion de 60 grammes.

Le soir, à cinq heures, nous renouvelons le cathétérisme; nous ramenons, cette fois, une plus grande quantité d'urine sanguinolente et nous constatons la présence d'un calcul rugueux, situé immédiatement derrière le col, dans le bas-fond de la vessie.

Le 29 au matin, l'enfant n'a pas uriné; le pouls est imperceptible, la respiration stertoreuse; le facies, pâle, devient bleuâtre par moments. M. Henriette pratique, à son tour, le cathétérisme, amène un peu d'urine sanguinolente et constate parfaitement la présence du calcul. Il nous prie de faire visiter le malade par M. Van Volxem; il est d'avis que l'on ne doit pas tarder à pratiquer la lithotomie.

A onze heures, M. Van Volxem perçoit à l'aide de la sonde la présence du calcul. L'enfant est en proie, en ce moment, à des épreintes douloureuses dont la violence pousse à chaque instant le rectum hors de l'anus, sans parvenir à chasser par l'urèthre la moindre

goutte d'urine accumulée dans la vessie. Son état général est grave et s'empire sous nos yeux; le toucher rectal permet de constater la présence de la pierre, située un peu en arrière du col vésical.

M. Van Volxem pratique d'urgence la lithotomie. Il a recours à la taille bilatérale. Donnant aux lames du lithotome un écartement de 1 1/2 centimètre, il pratique une incision semi-lunaire, concave en arrière, à 1 centimètre en avant de l'anus, et très-rapidement il extrait le calcul à l'aide de l'indicateur gauche introduit dans la vessie et au moyen d'une simple curette. L'opération ne présenta pas la moindre complication et fut pratiquée sans qu'on osât recourir au chloroforme. L'enfant paraissait très-affaissé; on eût craint de le voir succomber à une syncope sous l'influence de cet anesthésique. La perte de sang fut insignifiante.

Le soulagement fut immédiat; l'opéré but, dans la journée, d'assez grandes quantités de bouillon et de limonade vineuse.

Le soir, à cinq heures, il ne présentait pas encore de réaction fébrile marquée, le pouls demeurait petit; le thermomètre maintenu dans l'aisselle indiquait seulement 36 degrés.

Le 30, au matin : pouls, 108; peau moite. L'état de collapsus a cessé; la respiration est redevenue normale; température, 38 degrés. Bouillon, lait de poule, limonade vineuse.

A cinq heures : température, 38 degrés ; pouls, 112 ; une selle normale. La plaie du périnée semble rétrécie et n'a plus guère que 1 centimètre d'étendue. On y applique des compresses d'eau froide.

Le 1er décembre, au matin : pouls, 84 ; température, 37 degrés. Le sommeil a été calme. Le soir : pouls, 108. Nous nous abstenons de prendre la température pour respecter le sommeil calme et réparateur.

En somme, comme on peut l'apprécier par ces quelques données, l'opéré semblait en voie de guérison. Le 15 décembre, en effet, — dix-sept jours après son entrée, — il sortait parfaitement guéri de l'hôpital.

Ce qu'il y a de particulier dans cette observation, ce sont ces épreintes violentes, ce ténesme vésical qui, se communiquant au rectum, le chassait hors de l'anus, et qui avaient été suivis d'épanchement de sang dans la vessie. Ces phénomènes s'expliquaient aisément si l'on jetait les yeux sur le calcul, sur les aspérités aiguës dont il était hérissé et qui étaient venues blesser la muqueuse cystique. Le calcul, inoffensif pendant longtemps, s'était un jour déplacé et, se logeant en arrière du col vésical, était venu faire obstacle à la miction. La vessie, très-contractile chez l'enfant, venait à chaque effort blesser la muqueuse contre les aspérités du calcul, et cela dans le bas-fond, au pourtour du col, où il existe un lacis veineux considérable, qui, plus tard, chez l'adulte, devient le siége de varices.

Le calcul, assez volumineux pour un enfant de cet âge, pesait 5 grammes 65 centigrammes. M. le docteur Ledeganck voulut bien se charger d'en faire l'analyse; voici les renseignements qu'il nous transmit à ce sujet :

« Les fragments de calcul vésical soumis à l'examen microchimique se composent de :

« 1° Acide urique, } formant, à peu près, la totalité
« 2° Chaux, } de la concrétion.

« 3° Oxalate de chaux, quelques cristaux (au microscope).

« 4° Fer, } traces (souillures de sang ?).
« 5° Albumine, }

« 6° Carbonates de chaux et de magnésie (traces). »

Observation II. — Le 8 juillet 1872, le nommé François Coukens, âgé de 8 ans, est amené par son père à la consultation de M. Henriette. C'est un enfant d'un tempérament lymphatico-sanguin, d'une constitution robuste. Au dire de son père, il ressent des étreintes douloureuses au moment de la miction; ce phénomène dure depuis quatre ans. Le cathétérisme révèle chez lui la présence d'un calcul mobile et peu rugueux.

Admis immédiatement à l'hôpital, cet enfant prit journellement un bain tiède. Le 11 juillet, on lui administra une cuillerée d'huile de ricin. Le 12 au matin, jour fixé pour la lithotomie, on lui passa un lavement et on le tint à la diète. M. Van Volxem fit

usage du chloroforme. Après avoir présenté une légère excitation, le sujet tomba dans un état de collapsus et bientôt l'anesthésie fut complète.

M. Van Volxem pratiqua une incision semi-lunaire, à 10 millimètres en avant de l'anus, d'une étendue de 2 1/2 centimètres. Arrivé sur le cathéter, il incisa la région membraneuse dans une étendue de 1 centimètre et introduisit aisément le lithotome dans la vessie, en faisant basculer légèrement le cathéter en avant sous le pubis.

Après être parvenu avec le doigt indicateur de la main gauche dans la vessie, il amena promptement la sortie du calcul, en s'aidant seulement d'un tire-balle très-mince, en forme de curette. Cet instrument étroit et léger, de fabrication anglaise, remplace souvent avec avantage, dans la lithotomie des enfants, les tenettes et le gorgeret.

Le 12, à cinq heures : légère réaction fébrile; pouls, 120. L'opéré a importuné la Sœur à tel point, qu'il a fallu lui accorder quelque nourriture.

La cicatrisation de la plaie marcha avec une grande rapidité, sans jamais présenter de complication. Le 16, le sujet urinait par le méat urinaire et sortait guéri de 25 juillet.

Le calcul a une forme allongée, un peu aplatie, de 2 centimètres de long sur 1 centimètre de large.

Notre collègue, M. Ledeganck, a bien voulu nous en

fournir l'analyse microchimique. Il en a fait une coupe très-intéressante, qui nous montre les diverses couches concentriques du calcul.

« En allant du centre à la circonférence, on y voit :

« 1° Noyau central : acide urique libre et mucus ;

« 2° Couche épaisse d'urate de soude ;

« 3° Couche poreuse d'urate d'ammoniaque ;

« 4° Couche épaisse et dense d'urate de chaux ;

« 5° Couche corticale : glomérules d'oxalate de chaux.

« *Caractères physiologiques.* — *A.* Tous les sédiments dénotent une urine constamment acide. — *B.* Les sédiments alcalins (phosphate ammoniaco-magnésien) font complétement défaut. — *C.* La surabondance des urates et des oxalates dans l'urine se rattache à un défaut de combustion, dans l'organisme, des éléments assimilés. (Maladie de l'appareil respiratoire? Chlorose ?) »

A notre avis, chez ce malade, il faudrait plutôt invoquer comme causes de l'affection : une alimentation défectueuse, une mauvaise hygiène, enfin une cause — plus hypothétique, nous l'avouons : — l'habitude des enfants pauvres de s'asseoir sur des pierres froides, ce qui ferait se déposer dans la vessie les sédiments de l'urine ou prédisposerait au catarrhe de cet organe. Mais comment prouver que l'intérieur même de la vessie présenterait jamais un abaissement de température?

Observation III. — Le 30 septembre 1872, entre à l'hôpital Saint-Pierre, dans le service des enfants, le nommé Alphonse Vandenhove, âgé de 7 ans. Au premier abord, on croirait voir un petit malade arrivé à une période avancée de la tuberculose. Il est pâle et débile. On lit sur sa physionomie vieillotte la trace de longues souffrances. Le père nous raconte que, depuis six mois, son fils n'urine qu'avec difficulté, en poussant des cris et des gémissements. L'urine est blanche et répand une odeur infecte quand elle a séjourné quelque temps dans le vase.

Nous pratiquons immédiatement le cathétérisme, et un mouvement de va-et-vient de la sonde nous donne aussitôt la sensation caractéristique de la présence d'un calcul dans la vessie.

Par le toucher rectal, nous constatons, vers la branche droite de l'arcade pubienne, la présence d'un corps étranger, d'une forme arrondie, du volume d'une petite bille et que l'on perçoit aisément au travers des parois du rectum et de la vessie.

A la visite du soir, nous surprenons l'enfant au moment où il accomplit l'acte de la miction. Nous nous rendons compte de la douleur qu'elle produit au malade. Il est obligé, pour l'amener à bonne fin, de prendre une position bizarre : il place la tête entre les jambes et s'accroupit de manière à relever le plus possible le bassin.

Le lendemain, MM. Henriette et Van Volxem sondent à leur tour cet enfant. Ils reconnaissent l'existence d'un calcul dans la vessie. Ils décident d'un commun avis qu'il faut, pour l'extraire, recourir promptement à la taille vésicale.

M. Henriette, à ce propros, nous expose ses idées sur la conduite à tenir chez les enfants en présence d'une affection calculeuse. Il rejette formellement la lithotritie, dont il n'a jamais eu à se louer et qui présente beaucoup de difficultés dans le jeune âge. Suivant lui, elle expose les jeunes sujets à une foule de dangers, dont le principal est la rétention des débris du calcul dans le canal de l'urèthre, d'où il devient extrêmement difficile de les extraire.

De plus, la nécessité d'opérer en plusieurs séances finit par amener chez l'enfant un ébranlement nerveux des plus graves. On voit survenir, à la suite des manœuvres opératoires, la cystite, des accès fébriles, voire même l'infection purulente.

Il préfère de beaucoup la taille bilatérale, qui n'est guère redoutable chez les enfants, qui offre l'avantage de s'exécuter rapidement, en ménageant le rectum et les canaux éjaculateurs. Il n'a jamais vu l'hémorrhagie compliquer cette opération dans le jeune âge et, depuis vingt ans qu'il est à la tête du service, à peine a-t-il constaté deux ou trois cas de mort après la lithotomie.

L'opération fut fixée au 7 octobre. On débarrassa la

veille le rectum, à l'aide d'un lavement émollient; on n'eut guère recours à l'emploi classique du purgatif, l'enfant ayant eu un peu de diarrhée depuis son entrée à l'hôpital. L'anesthésie fut obtenue rapidement à l'aide du chloroforme. Le procédé employé fut la taille bilatérale, en suivant les indications si bien formulées par Dupuytren. L'écartement des lames du lithotome fut portée à 13 millimètres. Une incision semi-lunaire, d'une étendue de 3 centimètres, fut pratiquée en avant de l'anus. La partie moyenne de l'incision arrivait à 8 millimètres de cet organe. Il ne survint aucune complication et, plaçant l'indicateur de la main gauche dans la vessie, nous nous aidâmes d'une curette pour en extraire dix-huit calculs. Ils étaient lisses, polis, d'une forme arrondie, d'un blanc jaunâtre; leur masse totale pesait 6 grammes.

M. le docteur Ledeganck a bien voulu en faire l'analyse.

« La masse des calculs, d'après ses recherches, est formée de phosphate de magnésie, d'oxalate de chaux et de carbonate de chaux (traces). La mince couche extérieure et luisante se compose de phosphate tricalcique et de silice (traces).

« Ces calculs sont remarquables par l'absence complète de tout composé urique, de toute matière organique. Ce sont des calculs essentiellement *minéraux*. »

Le soir même de l'opération, il y eut un peu de réac-

tion fébrile. Le pouls fournissait 30 pulsations au quart. Bouillon et lait de poule.

Le 8 octobre : pouls, 120 ; pas de selle ; nourriture légère.

Le 9 au matin. Pas de réaction fébrile, constipation. L'appétit renaît.

Le 10. Une selle dans la nuit ; pouls, 98.

Le 11. Pouls, 84.

Le 12. Pouls, 98. Langue un peu rouge, mais humide. Appétit marqué. Une selle normale. La plaie présente des bourgeons de bonne nature. Tout le pansement, depuis l'opération, a consisté en des applications de compresses d'eau froide.

Le 13. Pouls, 84. Il s'est écoulé sept jours depuis l'opération et, pour la première fois, l'urine est émise par la verge. Au fond du vase, on observe des mucosités abondantes mélangées à du pus.

Le 14. Pouls, 98. Langue moins rouge. Régime franchement tonique : vin de quinquina, vin de Bordeaux, viande de bœuf rôtie.

Le 15. Peu de réaction fébrile, même le soir. Néanmoins, le malade demeure malingre et souffreteux. La plaie est presque entièrement cicatrisée.

Le 3 novembre, l'enfant est levé. Il est d'une faiblesse extrême. La plaie est cicatrisée. Le père exige sa sortie. Nous avons supposé qu'il existait, chez ce malade, une lésion chronique des reins, sur la nature

de laquelle l'autopsie n'aurait pas tardé à venir nous éclairer. Nous nous basions sur ce fait, que l'urine sortait claire d'abord du canal, et que seulement vers la fin de la miction, on voyait survenir des matières muco-purulentes. Le pus, dans la cystite, est d'ordinaire intimement mélangé à l'urine, ce qui avait lieu avant l'opération.

Depuis sa sortie, nous avons eu des nouvelles de cet enfant. Il n'y a pas de changement dans son état.

Observation IV. — Le nommé Pierre Kiekens, âgé de 7 ans, est un enfant d'une constitution vigoureuse. Le facies seul est amaigri et exprime la souffrance. Depuis un an, il pousse des plaintes quand il urine et se tiraille alors la verge pour faciliter la miction. Son grand-père a eu la pierre et en est mort après dix années de cruelles souffrances. Cet enfant est envoyé à l'hôpital par un médecin de la ville, qui a diagnostiqué la présence d'un calcul dans la vessie

Le 15 novembre, en pratiquant le cathétérisme, MM. Henriette, Van Volxem et nous-même tombons immédiatement sur un corps dur, rugueux et mobile. L'opération de la taille est fixée au 18. Le 17, on administre au malade une once d'huile de ricin. Le 18 au matin, on lui passe un lavement. On a recours au chloroforme. — Nous pratiquâmes la taille bilatérale, qui ne présenta qu'une seule complication. Ce fut au moment de l'extraction du calcul ; il n'avait été donné aux lames

du lithotome qu'un écartement de 14 millimètres, et le calcul en avait au moins 16 dans son plus petit diamètre. Il ne put être extrait, comme d'ordinaire, à l'aide de la curette, qui n'est qu'un tire-balle léger, dont nous faisons ordinairement usage. Il fallut employer une pince à pansement et opérer, à l'aide de cet instrument, des tractions prolongées et vigoureuses, pour amener le calcul à l'extérieur. Un instant même, nous fûmes sur le point d'agrandir l'ouverture en réintroduisant le lithotome dans la vessie.

Toutefois, les suites de l'opération furent des plus heureuses. L'opéré prit le même jour du bouillon. Le soir, à cinq heures, il y avait un peu de réaction fébrile. Pouls à 120.

Le 19, au matin. Pouls, 108. Lait de poule et bouillon. Le soir, à cinq heures. Pouls, 132. Langue un peu blanche.

Le 20, le mouvement fébrile était insignifiant, même dans la soirée. L'appétit s'était déjà franchement développé.

Le 23 (le sixième jour après l'opération), l'enfant urinait par le canal. La plaie périnale était obturée par des bourgeons de bonne nature. L'urine, un peu trouble, non albumineuse, produisait une légère effervescence quand on y ajoutait de l'acide nitrique.

Le 28, dix jours après l'opération, le sujet était levé. Il sortit parfaitement guéri et réconforté le 15 décembre.

Le calcul extrait est un beau type de calcul mûral; il pèse 4 grammes 50 centigrammes.

En voici l'analyse, fournie par M. le docteur Ledeganck :

« *Calcul mûral* (*mixte*). La masse centrale, brune, très-dure, est constituée presque uniquement par de l'oxalate de chaux disposé en couches concentriques entre lesquelles on trouve du carbonate de chaux en minime proportion.

« La couche périphérique, moins dense, friable et d'une coloration rosée, englobe entièrement la masse centrale et remplit les espaces que laissent entre elles les éminences mamelonnées du noyau central. Elle est constituée par un mélange de phosphate tricalcique, d'oxalate et de carbonate de chaux, le tout coloré par une proportion assez notable de xanthine (matière colorante de l'urine).

« *Nota.* — Absence complète de composés uriques; à part la xanthine, la composition est exclusivement minérale. »

Observation V. — Victor D'Hondt, âgé de 8 ans, est un enfant maigre, d'apparence souffreteuse, qui est amené, le 15 mars 1873, à la consultation gratuite.

La mère et l'enfant, l'une portant l'autre, pauvrement vêtus, présentent un tableau désolant de souffrances jointes à la misère et à la malpropreté.

La mère nous dit que, depuis deux ou trois mois.

son fils urinait avec difficulté, mais que, depuis quelques jours, il ne parvient absolument plus à accomplir l'acte de la miction.

M. Henriette constate qu'il est atteint d'hypospadias et que la verge ne présente pas le volume exagéré que l'on observe d'ordinaire chez les calculeux. Une petite bride membraneuse qui obture en partie l'orifice du méat urinaire et qui accroît la difficulté de la miction est coupée par M. Henriette, à l'aide de ciseaux courbes.

Le malade entre à l'hôpital. A notre visite du soir, nous observons que, pour parvenir à uriner, il se tiraille la verge au point d'en amener l'érection. Il pleure et se lamente.

Le 16, au matin, nous opérons le cathétérisme et constatons la présence d'un calcul dans la vessie. Le 17, à 3 heures, le malade est pris d'un accès fébrile caractérisé par du tremblement et de la cyanose. On le couche, on le réchauffe, on lui administre de la tisane chaude. A 5 heures, nous le trouvons la peau couverte d'une transpiration abondante; le pouls fournit 36 pulsations au quart. (50 centigrammes de sulfate de quinine dans une potion de 60 grammes.)

Le 18, à 9 heures, M. Henriette, pendant la clinique, pratique, à son tour, le cathétérisme. Il constate et fait constater par les élèves présents l'existence d'une pierre dans la vessie. Le frottement caractéristique

est aisément obtenu et l'on perçoit même le bruit produit par le choc de la sonde contre le calcul.

M. Henriette est d'avis qu'il faut recourir sans délai à la lithotomie, pour soustraire l'enfant au marasme où le plonge la présence de ce calcul dans la vessie.

Un nouvel accès fébrile survient vers 4 heures, mais il est moins violent que celui de la veille. A 5 heures, le pouls fournit 21 au quart; langue rouge et sèche; continuation de la quinine. Le malade opère devant nous l'acte de la miction, qui semble devenir de jour en jour plus laborieuse et plus pénible pour le patient. Nous le voyons, pour parvenir à vider quelque peu la vessie, se tirailler la verge, fléchir fortement le tronc, en abaissant le plus possible la tête entre les jambes. Le jet urinaire sort par intermittences et par brusques saccades.

Le 19 mars, continuation de la quinine. Il est dans un état fébrile continu, sans qu'il survienne d'accès violent, caractérisé, comme les jours précédents, par un stade algide suivi de chaleur et de transpiration. Nous observons ce jour-là que les épreintes douloureuses communiquées au rectum, dans ses efforts de miction, amènent au dehors des matières fécales; parfois même, le rectum est poussé de plusieurs centimètres hors de l'anus.

Le 20, sous l'influence de la quinine, il s'est produit une notable amélioration dans son état fébrile. Il

éprouve toutefois les mêmes difficultés pour uriner.

Le 21, on lui administre une once d'huile de ricin.

Le 22, on lui passe un lavement, une heure avant l'opération. On a recours à l'anesthésie par le chloroforme. Le calcul est extrait par la taille bilatérale, si parfaitement décrite par Dupuytren. Nous ne rencontrons aucune complication; à cause de l'épaisseur du calcul, nous sommes obligé d'employer les tenettes et de procéder à peu près aux mêmes manœuvres que celles de l'accouchement par le forceps.

Disons ici, à propos des dimensions excessives du calcul, qu'il est parfaitement amené, après quelques tractions en différents sens, au travers d'une plaie périnéale de 3 centimètres de large, l'écartement des lames du lithotome n'ayant été porté qu'à 14 millimètres. C'est que, chez l'enfant, tous les tissus sont d'une souplesse, d'une élasticité qu'on ne rencontre plus chez l'adulte. Peut-être aussi se déchirent-ils quelque peu pendant les tentatives d'extraction; mais jamais nous n'avons constaté que cela fût suivi d'accidents, comme il arriverait infailliblement chez l'homme.

A 5 heures du soir, le pouls de l'opéré fournit 96 pulsations par minute; la température axillaire s'élève à 38°1. Il a eu un accès de fièvre froide vers midi.

Le 23 au matin, deux selles liquides renfermant d'abondantes mucosités. Pouls, 27 au quart; tempé-

rature axillaire, 38°5. Il y a inappétence et soif vive. La langue est rouge, aphtheuse. Nous rapportons tous ces phénomènes à un peu de catarrhe intestinal développé depuis l'opération. Il est prescrit 15 grammes de sirop diacode dans un mucilage de 60 grammes.

Le 24, depuis la veille, selle liquide, langue blanche un peu sèche. Pouls, 25 au quart. Température, 37°5. Il y a un peu de douleur à la pression au niveau des hypochondres. Diète, continuation du sirop diacode.

Le 25. Pouls, 21 au quart; température, 37°2; langue moins rouge. Deux selles liquides, mais peu abondantes, depuis la veille.

Le malade demande de la nourriture. On lui accorde un œuf mollet. A partir de ce moment, l'appétit va toujours en augmentant. La plaie périnéale, pansée continuellement avec des compresses d'eau froide, bourgeonne franchement.

Le 30, huit jours après l'opération, il commence à uriner quelque peu par l'urèthre, tout en perdant encore de l'urine par la plaie périnéale.

A partir de 6 avril, l'enfant, qui a pris un enbonpoint rapide, reste levé toute la journée. La cicatrisation de la plaie périnéale n'est toutefois complète que le 16 avril, c'est-à-dire vingt-six jours après l'opération.

Actuellement (fin d'avril), il urine d'une façon tout à fait physiologique pendant le jour ; mais la nuit, il y a incontinence d'urine. Nous espérons le voir guérir

de cette infirmité, que nous croyons encore liée, chez lui, à l'extrême faiblesse où l'avaient plongé de longues souffrances.

Le calcul, très-volumineux, ne pèse pas moins de 19 grammes ; il a une forme allongée, arrondie sur les bords et, pour la couleur et la dureté, ressemble fort à l'un de ces cailloux roulés, si abondants dans nos environs.

En voici l'analyse microchimique, qui nous a été fournie par M. le docteur Ledeganck :

« 1° Masse centrale grumeleuse : acide urique et urate de chaux ;

« 2° Couches nombreuses de phosphate de chaux et de phosphate ammonia-comagnésien, entre lesquelles s'est interposée, çà et là, une couche d'urate ;

« 3° Vers la périphérie, la structure du calcul est feuilletée ; ce sont encore des couches de phosphate de chaux, laissant entre elles des espaces vides, comme si des couches préalablement formées avaient été redissoutes. Ces espaces sont tapissés de cristaux octaédriques d'oxalate de chaux. »

Observation VI. — Le 25 mars 1873, le nommé Frans Deboyzer, âgé de 7 ans et demi, est amené par sa mère à l'hôpital Saint-Pierre. Cet enfant est d'une apparence très-robuste et cependant, au dire de la mère il serait atteint de calcul vésical depuis l'âge de 6 mois.

Elle l'avait déjà fait examiner à diverses époques par

plusieurs médecins. Tous avaient reconnu la présence de la pierre dans la vessie; mais ils avaient conseillé aux parents de patienter, parce que, à leur avis, l'enfant était trop jeune pour supporter une opération.

M. Henriette pratique immédiatement le cathétérisme et constate dans la vessie la présence d'un calcul qui semble mobile et volumineux et contre lequel la sonde va buter en produisant un choc caractéristique dès que l'on arrive au col de la vessie.

L'enfant est immédiatement admis à l'hôpital et l'opération de la lithotomie est fixée au jeudi 27 mars, à 9 heures du matin.

La veille, on lui administre deux cuillerées d'huile de ricin et, le 27 au matin, on lui passe un lavement simple, pour bien vider le rectum.

On le soumet à l'anesthésie par le chloroforme. Nous pratiquons en avant de l'anus une incision semi-lunaire de 3 centimètres d'étendue, dont la partie médiane arrive à 1 centimètre en avant de cet organe. Aucune hémorrhagie ne vient compliquer l'opération. L'écartement des lames du lithotome avait été porté à 14 millimètres. Pénétrant avec le doigt indicateur gauche dans la vessie, nous constatons que le calcul est volumineux. Nous employons, pour l'extraire, des tenettes droites, assez semblables à une pince à pansement ordinaire, mais dont les cuillers sont un peu plus larges et un peu plus aplaties. Le calcul, qui est très-

friable, se divise, dans un tiers de son volume, en un grand nombre de fragments, pendant les tentatives d'extraction.

Les plus gros fragments sont amenés aisément à l'extérieur, à l'aide d'une curette; les plus petits sont expulsés de la vessie au moyen de trois injections successives d'eau tiède pratiquées dans l'intérieur de l'organe. Nous nous assurons minutieusement qu'il ne reste plus le moindre fragment dans l'intérieur du viscère. L'opération est alors terminée sans avoir présenté la moindre complication : aussi les résultats en furent excellents et la guérison rapide.

L'enfant fut pansé au moyen de compresses d'eau froide placées sur la plaie périnéale. Le même jour, il réclamait instamment de la nourriture. Il fallut lui accorder un peu de bouillon. A 5 heures du soir, la réaction fébrile était très-modérée; le pouls fournissait 30 pulsations au quart.

Le 29. Pouls, 24 au quart. Une selle normale. Le soir : pouls, 30 au quart. Il prend deux soupes au lait et un œuf.

Le 30, il commence à uriner par l'urèthre, bien que la plaie périnéale laisse encore suinter une assez grande quantité d'urine.

Le 31, il n'y a plus de réaction fébrile, l'appétit est très-prononcé. La plaie périnéale présente des bourgeons de bonne nature.

Le 2 avril, il prend un bain et reste levé. Il perd de jour en jour moins d'urine par la plaie périnéale.

Toutefois, le 6 avril, nous constatons que l'urine rendue par l'urèthre, excessivement trouble, renferme une abondante quantité de matières glaireuses, indice d'un état catarrhal de la vessie.

Sous l'influence de quelques bains émollients, l'urine devient de jour en jour plus claire. Le 10 avril, la plaie du périnée est complétement cicatrisée. Le malade sort guéri le 12 avril.

Nous n'avons pas observé, chez lui, d'incontinence d'urine. Il faut attribuer à sa robuste constitution l'extrême rapidité de la guérison. Cet enfant a séjourné quinze jours seulement à l'hôpital et il était complétement guéri des suites de l'opération en dix jours.

Le calcul, très-friable, pèse, avec les divers fragments, le poids total de 10 grammes.

Voici l'analyse microchimique de l'un de ces fragments, fournie par M. le docteur Ledeganck :

« Le calcul est composé comme suit :

« 1° Un noyau organique formé de débris cellulaires et d'acide urique libre ;

« 2° Couches superposées d'urates (U. de soude, U. d'ammoniaque et U. de chaux) ;

« 3° Une minime proportion de carbonate de chaux mêlé à ces dernières couches ;

« 4° Une zone corticale blanche, très-épaisse, formée

de couches de phosphate ammoniaco-magnésien, alternant avec des couches de phosphate tricalcique. (*Analyse systématique d'après la méthode d'Odling.*) »

Observation VII. — Le nommé Charles Hanssens, fils d'un boucher demeurant à Schaerbeek, entre à l'hôpital Saint-Pierre le 27 mai 1873. C'est un enfant d'une santé robuste, qui présente tous les attributs d'une excellente constitution. Le teint est clair et coloré, la taille élancée, et le développement musculaire semble celui d'un garçon de 10 à 11 ans : il n'entre cependant que dans sa 9e année.

Le docteur Bastings, consulté par les parents, il y a cinq ans, pour la difficulté qu'éprouvait leur fils à opérer la miction, avait déjà, à cette époque, posé le diagnostic de calcul vésical. Toutefois, comme les phénomènes morbides qui en résultaient n'étaient que passagers et n'altéraient nullement la constitution du sujet, on patienta sans rien entreprendre.

M. Tirifahy, consulté récemment, constata par le cathétérisme la présence d'un calcul et proposa aux parents de pratiquer la cystotomie. Ceux-ci, pour des raisons dont nous n'avons pas à nous préoccuper, préférèrent voir l'opération faite à l'hôpital.

Le 27 mai, jour de son entrée dans le service, on fait prendre un bain à l'enfant. Vers 5 heures, à la visite du soir, nous lui trouvons la langue un peu blanche, rouge à la pointe. Le pouls fournit 84 pulsations

par minute, la température axillaire s'élève à 37°3.

Le volume de la verge ne présente rien d'exagéré pour un garçon de cet âge ; le gland est totalement recouvert par le prépuce ; au méat urinaire, il existe une injection plus vive qu'on ne l'observe à l'état physiologique. Nous constatons avec satisfaction que l'orifice de l'urèthre est très-dilaté et permettra l'introduction d'un cathéter d'assez fort calibre.

L'urine rendue ce jour-là est parfaitement claire et ne ferait pas supposer qu'il existe rien d'anomal du côté de la vessie.

L'infirmière nous rapporte que le sujet urine avec facilité, sans paraître éprouver la moindre douleur. L'enfant, qui est intelligent, nous explique qu'il ne ressentait des douleurs que de temps à autre dans le bas-ventre et à l'extrémité de l'urèthre. Il a observé que c'était principalement quand il avait beaucoup couru, quand il s'était livré à des exercices violents, tels que le comportent les jeux de son âge avec ses jeunes compagnons. Le volume du calcul et le peu d'aspérité de sa surface nous ont expliqué la raison de ce phénomène.

Le 28 mai, M. Henriette pratique le cathétérisme. Il lui faut, pour obtenir le choc caractéristique de la sonde contre la pierre, faire quelques recherches : il la découvre vers le bas-fonds de la vessie, en inclinant la sonde du côté droit.

L'opération de la cystotomie est fixée au samedi 31 mai, à 9 heures.

Le 29 mai, à 5 heures, le pouls de l'enfant fournit 96 pulsations par minute; la température s'élève à 37° 5. — Bain simple.

Le 30 mai, veille de l'opération, il lui est administré deux cuillerées d'huile de ricin, qui lui procurent d'abondantes évacuations alvines.

L'opération fut pratiquée comme de coutume, par le procédé de la taille bilatérale. L'écartement des lames du lithotome fut porté à 15 millimètres. Après qu'on eût pratiqué l'incision semi-lunaire du périnée, une artériole très-superficielle, située du côté droit, donna lieu à une petite hémorrhagie. La compression avec l'indicateur de la main gauche arrêta le sang, sans nous empêcher de poursuivre l'opération. Nous notons ce détail, qui ne s'était pas offert dans les cas précédents, vu l'âge moins avancé des sujets.

Le calcul est rugueux, de forme pyramidale, à angles arrondis, pesant 4 grammes 40 centigrammes. Il a une forme que nous avons déjà rencontrée chez un autre calculeux : celle d'un cœur de carte à jouer et qui semble reproduire, dans les deux cas, la forme du trigone vésical.

Nous avons noté dès le soir même la température et le pouls du malade : on verra que le traumatisme produit par cette opération n'a jamais fourni de réaction fébrile d'une grande intensité :

Le 31, jour de l'opération, à 5 heures. Pouls, 96 pulsations à la minute; température axillaire, 37°6.

Le 1er juin, à 9 heures du matin. Pouls, 120; température, 38°9.

Le 2 juin, à 9 heures. Pouls, 84; température, 37°3.

Le soir, à 5 heures. Pouls, 108; température, 38°2.

Le 4 juin, nous obtenons, le matin à 9 heures et le soir à 5 heures, le même nombre de pulsations, 96 à la minute, et la même température, 37°6.

Le 4 juin, le matin. Pouls, 96; 37°6 pour la température. Le soir : pouls, 96; température, 37°9.

Le 5 juin, matin. Pouls, 96; température, 37°9. Le soir : pouls, 108; température, 38°2 (augmentation de température due à la plus grande quantité de nourriture qu'on lui accorde et à une certaine quantité de vin de Bordeaux bue dans l'après-midi).

Les deux premiers jours qui suivirent l'opération, le gonflement des parties incisées avait rapproché les lèvres de la plaie périnéale, de sorte que l'enfant urinait par le méat urinaire comme avant l'opération. Depuis, les bords de l'incision s'écartèrent, l'urine s'écoula par le périnée; le bourgeonnement suivit une marche régulière; nous considérâmes le sujet comme ayant échappé à tout péril.

Par l'analyse microchimique, M. Ledeganck a trouvé au calcul la composition suivante :

« La surface du calcul est tapissée de petits cristaux

octaédriques reconnaissables au microscope : *oxalate de chaux.*

« Les couches extérieures sont grumeleuses, friables, laissant entre elles de petites lacunes irrégulières ; elles sont exclusivement formées de couches superposées d'*oxalate de chaux.*

« Les couches intérieures sont beaucoup plus dures et formées par des dépôts alternatifs d'*oxalate et de phosphate de chaux.*

« Quant aux composés uriques, nous n'avons constaté que quelques traces d'*acide urique libre.* »

Observation VIII. — *Calculs vésicaux chez un enfant de 2 ans ; lithotomie ; friabilité extrême de l'un des calculs.* — Alfred Scohy, âgé de 2 ans, habitant Ixelles, est un enfant d'un tempérament lymphatique, d'une assez robuste constitution. Sa mère nous rapporte qu'il souffre déjà depuis un an toutes les fois qu'il doit opérer la miction. Il se contourne alors en tout sens, pousse des cris et ne parvient, souvent après de grands et douloureux efforts, qu'à expulser quelques gouttes d'urine.

Les parents avaient consulté plusieurs praticiens, qui avaient institué diverses médications aussi anodines qu'inefficaces. M. Delstanche père, auquel ils s'adressèrent en dernier lieu, soupçonnant immédiatement la présence d'un calcul dans la vessie de cet enfant, nous l'envoya le 18 août 1873. En pratiquant le cathétérisme,

notre sonde vient immédiatement buter en arrière du col vésical contre un calcul qui produit un choc caractéristique. Le 23, M. Delstanche renouvelle avec nous le cathétérisme explorateur. Pour mieux constater la présence du calcul, nous avions empêché l'issue de l'urine par la sonde. Aussitôt après le cathétérisme, l'enfant pousse des cris violents, en se contournant dans tous les sens. La mère nous dit que cette scène, assez pénible à voir, se renouvelle chaque fois qu'il doit opérer la miction. En effet, nous replaçons la sonde, nous refoulons le calcul, qui obstruait le col, et, l'urine expulsée de la vessie, l'enfant se calme aussitôt.

Nous fixons l'opération au mercredi 27 août, jugeant, M. Delstanche et nous-même, que, malgré son jeune âge, il fallait tout tenter pour faire cesser d'aussi affreuses souffrances.

La mère est chargée de faire prendre la veille une cuillerée d'huile de ricin au petit patient et de lui passer, avant l'opération, un lavement d'eau tiède mélangée d'huile fine.

Le 27, nous opérons l'enfant Scohy en pratiquant une incision semi-lunaire extérieure, d'une longueur de 25 millimètres. L'écartement des lames du lithotome fut porté à 10 millimètres. Il ne survint pas d'hémorragie et, sans rencontrer d'autres complications, nous arrivons à introduire l'index gauche dans la vessie : nous y constatons la présence de deux calculs très-

volumineux, eu égard à l'exiguïté de la cavité vésicale.

L'un des calculs, assez consistant, d'une forme allongée, est facilement extrait à l'aide des tenettes. L'autre, arrondi, est d'une friabilité telle, qu'ayant voulu le saisir également entre les cuillers de l'instrument, il se divise en une infinité de fragments qui s'éparpillent dans la cavité vésicale.

Nous rencontrons alors les plus sérieuses difficultés pour extraire de la vessie du petit patient tous ces menus débris. Ils sont d'une friabilité telle, qu'on ne peut mieux les comparer qu'à un amas de mastic épais, mélangé à de petits morceaux de craie. Quand on tente de les expulser avec le doigt ou avec une mince curette, ils viennent s'agglutiner intimement contre la muqueuse de l'organe et en quelque sorte s'y incruster. Nous ne parvenons pas davantage à les chasser au moyen d'injections réitérées d'eau tiède dans la cavité de la vessie. Il nous faut, en quelque sorte, râcler toute la muqueuse avec le doigt et la curette pour amener toutes ces parcelles qui peuvent devenir l'origine de nouveaux calculs et anéantir par la suite les avantages de l'opération.

Ce qui ajoutait à la difficulté, c'est la situation élevée de la vessie chez les sujets de cet âge, déterminée chez eux par l'étroitesse et le peu de profondeur du bassin. Nous avons rencontré ici la vessie beaucoup plus haut que chez les autres sujets plus âgés, chez

lesquels le doigt arrivait bien plus aisément dans la cavité vésicale, pour exécuter toutes les manœuvres nécessaires.

Ce râclage de la vessie dura plus d'un quart d'heure et nécessita à deux ou trois reprises de soumettre le patient à de nouvelles inhalations de chloroforme.

Après avoir constaté qu'il ne restait plus que de très-petits fragments du calcul, collés contre la muqueuse vésicale, nous pratiquons une dernière injection d'eau tiède et nous terminons cette laborieuse opération.

A dire vrai, nous éprouvions les plus vives appréhensions sur le sort de notre opéré, les plus sérieuses inquiétudes sur l'issue de semblables manœuvres pratiquées chez un si jeune sujet. La cystite, la péritonite nous paraissaient devoir être des complications imminentes par la suite.

Le pansement consista, comme d'habitude, en de simples fomentations d'eau froide sur la plaie périnéale, renouvelées tous les quarts d'heure, dans les premiers jours.

La mère est priée de n'accorder comme aliment à l'opéré, dans le courant de cette journée, qu'un peu de lait coupé.

Le 10 septembre, il s'était écoulé quinze jours depuis l'opération et, à notre grand étonnement, il ne s'était encore révélé aucun symptôme alarmant. L'enfant était gai, il avait recouvré l'appétit comme aupara-

vant, la plaie périnéale bourgeonnait et se rétrécissait de jour en jour. Dans les premiers temps, à l'heure des visites que nous lui avons faites, nous n'avons constaté qu'un très-léger mouvement fébrile. A partir du cinquième jour, il a pris quotidiennement un bain tiède. Nous l'avons considéré, au 10 septembre, comme ayant échappé à tout danger.

Il a été égaré, pendant l'opération, un grand nombre de fragments du second calcul. Cependant la masse totale recueillie ne pèse pas moins de 4 grammes 75 centigrammes, ce qui est considérable pour un enfant de 2 ans et justifie la témérité qu'il y aurait à opérer dans un âge si peu avancé.

Le premier calcul, qui a été extrait en entier et avec facilité, est dur, allongé, mesurant 18 millimètres de long sur 10 millimètres de large.

Le deuxième calcul, que nous n'avons obtenu qu'en fragments innombrables, devait son excessive friabilité à la grande quantité de mucus interposée entre les sels divers qui en constituaient la partie solide. Voici l'analyse microchimique d'un de ces fragments, faite, à notre demande, par M. le docteur Ledeganck :

« Le fragment qui nous a été remis et dont la texture ainsi que la composition étaient homogènes était formé de :

« Acide urique libre ;

« Urate de chaux ;

« Oxalate de chaux, } prédominants ;
« Phosphate de chaux, }
« Carbonate de chaux ;
« Mucus vésical (en proportion insolite). »

La cystotomie ne présente guère plus de difficultés chez un enfant de 2 ans que chez un sujet plus âgé. La longueur des manœuvres, dans ce cas, est un fait exceptionnel, dû à l'excessive friabilité d'un des deux calculs. Sans contredit, les suites eussent été accompagnées d'accidents chez l'adulte; nous sommes convaincus que cette opération est mieux supportée dans le très-jeune âge. Chez cet enfant, on ne serait guère parvenu à extraire le calcul friable par la lithotritie. Les fragments trop gluants auraient échappé aux mors du lithotriteur, comme aussi aux injections les plus violentes poussées dans la cavité vésicale. Cette observation vient encore démontrer la supériorité de la cystotomie sur la lithotritie pour la guérison des calculs vésicaux chez les jeunes enfants.

Nous devons exprimer ici des remercîments à MM. les docteurs Delstanche fils et Lavisé, qui ont bien voulu nous prêter leur intelligent concours. Le premier s'était chargé de chloroformer l'enfant, le second avait bien voulu tenir le cathéter, ce que nous considérons comme aussi délicat que l'opération elle-même.

Observation IX. — Hubert B..., âgé de 10 ans, natif d'Ophoven (Hollande), était porteur d'un calcul

depuis l'âge de 9 mois et, durant quatre années, les accidents provoqués dans la vessie ne permettaient plus à ce jeune patient de quitter le lit; ses membres affaiblis se refusaient à la marche; il restait sur sa couche, les cuisses entrecroisées, poussant des cris lamentables toutes les fois qu'un ténesme vésical expulsait au dehors quelques gouttes d'une urine d'aspect purulent et chargée d'albumine; le ténesme vésical se transmettait au rectum, qui se contractait douloureusement aussi et expulsait quelques matières fécales. Le pourtour de l'anus présentait des marisques volumineuses, rougeâtres, qui devaient être attribuées à la gêne de circulation provoquée par la pression du calcul. Il fallait tout entreprendre pour mettre fin à un pareil martyre.

Il nous était facile d'apprécier le volume considérable du calcul par le toucher rectal. Cependant, suivant les conseils de M. Henriette, nous préférâmes tenter la taille périnéale que de recourir à la taille hypogastrique; nous nous réservions, au besoin, de broyer la pierre dans la vessie à l'aide du lithotriteur d'Heurteloup, introduit par l'ouverture périnéale.

L'opération de la taille fut rapide, mais l'extraction du calcul, comme on peut le supposer, fut des plus laborieuses. En effet, cette volumineuse concrétion ne pesait pas moins de 65 grammes, y compris les fragments détachés pendant les tractions; elle mesu-

rait, dans sa longueur, 7 centimètres et 4 centimètres dans sa plus grande largeur. Or, le diamètre transverse de la prostate, chez les enfants de 10 ans, est de 17 millimètres environ, le rayon oblique postérieur compte 7 millimètres; c'est suivant ce dernier que l'on incise la glande de chaque côté, dans la taille de Dupuytren. En tenant compte du rapprochement des lames flexibles du lithotome, au moment où elles agissent, et du calibre du canal de l'urèthre, nous n'osions toutefois donner plus de 2 centimètres à l'écartement total des lames; l'incision périnéale fut portée à 3 centimètres. On peut juger des efforts violents et prolongés auquel il fallut se livrer pour arriver à l'extraction de la pierre. Nous fûmes relayé, dans ce temps de l'opération, par M. Van Volxem, qui, à l'aide de tenettes plus puissantes que les nôtres, amena la sortie du calcul.

Nos efforts successifs de traction se prolongèrent un quart d'heure et durent amener une forte attrition des tissus voisins. Un instant découragés et fatigués de tirer sur les tenettes, nous essayâmes d'introduire le lithotriteur; mais la pierre était déjà en partie sortie de la vessie : on ne savait plus la refouler suffisamment pour permettre l'introduction de l'instrument d'Heurteloup.

Le procédé suivi n'était pas classique : ce n'était cependant pas la première fois que nous avions affaire à des calculs volumineux chez des enfants, et nos

tentatives les plus laborieuses, nos tractions les plus énergiques, les plus soutenues pour en amener l'extraction n'ont presque jamais été suivies d'accidents.

Dans le cas présent, l'enfant marcha rapidement vers la guérison, sans jamais présenter la moindre complication après qu'il eût été opéré; il ne commença toutefois à uriner par le canal de l'urèthre que quatorze jours après l'opération.

Observation X. — Henri Albort, natif de Malines, âgé de 9 ans, entre à l'hôpital Saint-Pierre le 19 août 1875. Il éprouve de violentes douleurs au moment de la miction, en même temps que du ténesme rectal; le seul renseignement que nous parvenons à obtenir de lui, c'est qu'il souffre depuis environ quatre ans. En notre présence, il est saisi d'un ténesme vésico-rectal des plus violents, pendant la durée duquel la muqueuse du rectum est chassée hors de l'anus dans une étendue de 2 à 3 centimètres. Le cathétérisme fut pratiqué et nous tombâmes immédiatement sur un calcul qui, pour autant qu'on en pouvait juger par le frottement obtenu, devait être dur et rugueux.

Les souffrances de ce malade lui arrachaient fréquemment des cris et des gémissements; sa santé générale ne laissait rien à désirer; il était d'une robuste constitution. C'est pourquoi, ayant pris l'avis de M. Van Volxem, nous décidâmes de pratiquer chez ce sujet l'opération de la taille bilatérale le lundi 24 août.

La taille ne présenta d'autre complication que la section d'une artère, qui, d'après sa situation médiane et profonde, nous parut être la transverse du périnée; une simple torsion arrêta l'hémorragie. L'écartement des lames du lithotome fut porté à 20 millimètres, en vue de ne pas dépasser les limites de la prostate.

A dater du sixième jour, l'enfant commença à uriner en partie par le canal de l'urèthre : nous disons en partie, attendu que l'urine suintait encore par la plaie périnéale, en voie de bourgeonnement. L'urine rendue par l'urèthre fut recueillie; elle était trouble, fétide, ammoniacale, indiquant un état d'inflammation de la muqueuse vésicale; elle s'éclaircit depuis et, le quinzième jour après l'opération, l'enfant était levé et prenait part aux jeux de ses jeunes camarades.

Un détail caractéristique à noter, c'est qu'envoyé de Malines par ses parents, il avait été opéré, il était guéri et... les auteurs de ses jours n'avaient pas encore donné le moindre signe d'existence ! Ne soyons pas trop misanthrope et mettons le fait sur le compte d'une excessive misère...

Le calcul extrait était un type parfait de calcul mûral ; il pesait 7 grammes ; à la vue, il semblait composé de couches alternées : les unes brunes, d'oxalate de chaux ; les autres crayeuses, de phosphates alcalins.

Les aspérités dont il était hérissé étaient très-aiguës et expliquaient la violence du ténesme vésico-rectal qui

tourmentait si douloureusement le sujet au moment de la miction.

Comme tous les calculs mûraux, ce spécimen était remarquablement dur, circonstance défavorable pour la lithotritie, mais heureuse pour la lithotomie ; en effet, ces calculs ne s'écrasent pas sous la pression des tenettes, il n'en reste pas le moindre fragment dans la vessie ; ensuite les mûraux sont isolés, peu volumineux, l'opération est facile et la convalescence, comme dans ce cas, s'accomplit rapidement

Réflexions. « Les huit analyses que nous avons faites à la demande de notre collègue, M. Charon, donnent lieu à quelques observations que nous ferons suivre ici à titre de déductions physiologiques :

« 1° Deux calculs sur huit présentent une composition exclusivement inorganique. Les calculs minéraux ne sont donc pas aussi rares dans l'enfance qu'on le croit généralement. Le fait de l'absence complète de tout composé urique est même en contradiction directe avec la règle ordinairement formulée par les auteurs ;

« 2° Dans sept cas, nous voyons la totalité de la concrétion constituée, à peu de chose près, ou par de l'*acide urique* (urates), ou par de l'*oxalate de chaux*. Ces deux corps sont des termes équivalents dans les deux séries de produits d'oxydation des substances nutritives.

« La série azotée, partant de l'albumine, a pour dernier terme d'oxydation l'*urée*, et l'acide urique y

figure comme terme intermédiaire, comme terme d'oxydation incomplète.

« Dans la série hydrocarbonée, l'acide oxalique est le terme correspondant de l'acide urique. Cette série, qui part du sucre et de la fécule, a pour dernier terme l'acide carbonique et l'eau. L'acide oxalique y figure comme terme intermédiaire, terme d'oxydation incomplète, au même titre que l'acide urique.

« C'est probablement un défaut de combustion des substances alimentaires, tant azotées que végétales, qui détermine dans l'urine l'apparition de ces produits anormaux, qui, par leur insolubilité, deviennent cause efficiente de la lithiase.

« Suivant nous, ce défaut de combustion doit être mis sur le compte d'une hygiène mal réglée : manque d'aérage, obstacle à la perspiration cutanée, alimentation tantôt insuffisante, tantôt brusquement augmentée ;

« 3° L'abus des fruits, surtout des fruits verts, expliquerait la fréquence des oxalates ; tous les acides végétaux devant finalement arriver, par combustion, au dernier terme d'oxydation, l'acide carbonique, une combustion incomplète s'arrêtera au terme acide oxalique, l'avant-dernier de la série ;

« 4° A l'état physiologique, l'acide carbonique provenant de la combustion organique s'exhale en totalité par la voie pulmonaire et par la surface cutanée. La suppression de cette dernière voie d'exhalation, aussi

bien qu'une lésion de l'appareil pulmonaire, pourrait expliquer l'apparition d'une certaine proportion de carbonates dans le sédiment vésical (cinq analyses), sels qui ne s'y trouvent pas à l'état physiologique;

« 5° Enfin, l'absence de mucus dans cinq autres cas, l'absence de pus, d'épithélium et autres produits organisés nous démontre que, bien souvent, l'inflammation de la muqueuse vésicale reste étrangère à la formation des calculs vésicaux. »

Telles sont les réflexions qu'a suggérées au docteur Ledeganck l'analyse des calculs que nous lui avions communiqués.

Nous ajouterons, en terminant, que la véritable cause de la lithiase chez les enfants nous échappe peut-être si l'on considère que, dans l'observation IV, les renseignements donnés par le père du malade feraient attribuer à l'affection une influence héréditaire ; mais comment?

Les conclusions principales qui découlent de ces huit observations sont :

1° La variété de composition des calculs, chez les enfants comme chez les adultes, est extrême. Même variété dans leur forme, leur nombre, leur volume et les accidents auxquels leur présence dans la vessie peut donner lieu ;

2° La lithotomie est sans contredit le moyen le plus rapide et le plus inoffensif pour extraire les calculs vésicaux chez les enfants ;

3° D'après ce qui s'est passé chez le sujet de la première observation, on voit qu'exceptionnellement la lithotomie peut devenir une opération pratiquée d'urgence pour obvier à un péril immédiat qui a failli emporter le malade. Le fait doit cependant être excessivement rare dans les annales de la science ;

4° Au point de vue de l'*âge* où l'on observe le plus fréquemment les calculs chez les enfants, nous rappellerons que le plus jeune sujet soumis à l'opération de la taille n'avait que 2 ans ; le plus âgé (Obs. IX) avait 10 ans. Pour les intermédiaires, nous avons : 9 ans (2 cas), 8 ans (1 cas), 5 ans (1 cas), 7 ans (3 cas) et 8 ans (2 cas) ;

5° Au point de vue du *résultat :* pas un enfant n'a succombé ; aucun accident n'est jamais venu compliquer l'opération.

Dans huit des cas que nous venons de relater, M. Ledeganck a bien voulu nous fournir l'analyse microchimique des calculs. Nous pensons que ce sera le côté le plus intéressant de ces observations.

La multiplicité de composition dans les différentes analyses laisse le champ ouvert à bien des hypothèses sur la cause qui détermine la formation des calculs dans la vessie des enfants.

Toutefois, c'est en procédant comme il a été fait que, probablement, on arrivera un jour à éclaircir cette question.

Cystite chronique chez un enfant de 4 ans. — Erreur de diagnostic. — Taille périnéale. — Réflexions.

Nous venons de donner le compte rendu de plusieurs tailles pratiquées dans le service des enfants et qui toutes ont été suivies de guérison. Le succès, en chirurgie ou en médecine, est de nature à flatter l'amour-propre de celui qui relate ses hauts faits; et, à lire les publications médicales, on serait tenté de croire que tous ceux qui prennent la plume n'ont jamais eu qu'à enregister des triomphes et à faire leur propre panégyrique! Nous croyons pourtant — et déjà Forget a exprimé la même opinion — que rien ne serait plus intéressant, plus instructif et surtout plus favorable au progrès de la pratique médicale que le récit sincère de nos revers et de nos mécomptes, suivi de réflexions où l'on exposerait les raisons d'insuccès et les causes d'erreur. De pareils travaux seraient pleins d'enseignements : aussi est-ce une semblable conviction qui nous a porté à publier une observation de cystite chronique chez un enfant de 4 ans que nous crûmes porteur d'un calcul vésical, à notre grand désappointement lors de l'opération.

« Il y a, dit Forget[1], dans ces catastrophes ignorées de graves leçons dont le monde médical saurait gré à l'homme assez courageux pour les faire connaître. C'est dans cet espoir et par un véritable sentiment d'abnégation que j'ai publié quelques faits de ce genre, faits qui révèlent des accidents inouïs dans les fastes de l'art. »

Julien Vanvarenberg, âgé de 4 ans, d'un tempérament lymphatique, d'un aspect chétif, est amené par sa mère, le 10 septembre 1874, à la consultation des enfants. M. le docteur Rotenburg a donné aux parents du jeune malade le conseil de l'amener à l'hôpital, parce qu'il soupçonnait chez lui l'existence d'un calcul vésical et en prévision d'une opération devenue inévitable. Depuis un mois, l'enfant pousse des cris violents au moment de la miction et ne l'achève qu'après des efforts énergiques et avec une extrême difficulté.

Sa mère nous expose qu'il a présenté des phénomènes analogues deux ans auparavant. Il tomba à cette époque dans un amaigrissement profond; elle le crut perdu et il ne se remit que lentement et après un long traitement.

Au moment de son entrée, nous profitâmes de la présence à l'hôpital de MM. les docteurs Tirifahy et

---

(1) *Principes de thérapeutique générale et spéciale.* Paris, J.-B. Baillère et fils, 1860.

Van Volxem pour leur soumettre le cas de ce jeune malade. Nous le sondâmes tous les trois et nous tombâmes d'accord sur la présence d'un calcul dans la vessie.

C'était dans le bas-fond de cet organe et principalement du côté gauche que le bec de la sonde venait frôler contre des rugosités qui ne donnaient pas, toutefois, le frottement sec d'une pierre dure. Peut-être avons-nous contribué — confessons-le — à entraîner la conviction de ces messieurs, en invoquant le souvenir de calculs très-mous que nous avions rencontrés naguère chez un enfant de 2 ans (1).

L'opération fut fixée au samedi 12 septembre. Nous observâmes, pendant l'intervalle qui s'écoula jusqu'à ce jour, que cet enfant n'urinait qu'en poussant des cris de douleur; il rendait alors un liquide peu coloré, qui ne laissait déposer aucun sédiment. Pendant la nuit, dans le sommeil, il y avait incontinence d'urine.

Nous étions convenus de profiter de l'anesthésie par le chloroforme où serait plongé le sujet, pour bien constater encore la présence du calcul, avant de commencer l'opération. De nouveau, notre sonde se heurta contre ces rugosités du bas-fond de la vessie. Nous pratiquâmes la taille bilatérale et, ne trouvant

---

(1) Obs. VIII. *Les calculs vésicaux dans la première et la seconde enfance.* Voir plus haut.

pas de calcul, nous priâmes M. Tirifahy de constater, à son tour, cet état rugueux, chagriné du bas-fond de la vessie, que l'on trouve fréquemment chez les vieillards, mais très-rarement chez un si jeune enfant et qui nous en avait imposé pour un calcul.

L'opération n'avait présenté aucune complication ; le sujet était, il est vrai, d'une constitution des plus chétives ; néanmoins, M. Tirifahy espérait, comme on l'a observé dans les cas de l'espèce, que la taille entraînerait à sa suite une inflammation substitutive de la muqueuse vésicale, qui déterminerait la guérison de la cystite chronique.

Pendant les premiers jours qui suivirent la taille, l'enfant présenta une fièvre modérée avec un peu d'exacerbation le soir; il n'annonçait pas de souffrances, l'appétit ne se manifestait pas, les bords de la plaie périnéale demeuraient blafards. Le septième jour, nous constations un œdème insolite du scrotum et du prépuce; le lendemain, de l'érysipèle se déclarait autour de la plaie. Cet érysipèle gagna, les jours suivants, le milieu du dos vers le haut et vers le bas et s'étendit jusqu'au milieu des jambes. Quatre jours après, l'érysipèle rétrocédait, soit naturellement, soit par l'effet de notre médication (préparations de quinquina, soins de propreté minutieux, poudres absorbantes, bains).

Quatorze jours s'étaient écoulés depuis l'opération; M. Tirifahy et nous-même, nous le crûmes sauvé;

l'appétit était revenu, la miction s'exécutait en partie par l'urèthre, preuve que, malgré l'érysipèle, la plaie périnéale était en voie de cicatrisation.

Le 27 septembre, dix-sept jours après l'opération, le malade eut subitement, dans la nuit, deux ou trois selles liquides, très-abondantes, qui l'affaissèrent extrêmement; il mourut dans la matinée du 28, dans un état syncopal.

L'autopsie eut lieu le 30 au matin. La base des deux poumons présentait un état de stase sanguine et d'œdème qui pouvait être mis sur le compte du décubitus prolongé du malade, alors que son affection l'avait plongé dans un marasme extrême. Au sommet du poumon gauche, nous constatâmes la présence de quelques petits tubercules gris.

Le foie est jaune, dans un état avancé de stéarose, la rate normale.

Les reins sont plus volumineux qu'à l'état physiologique. Les deux urétères offrent une excessive dilatation, principalement le droit, qui a la grosseur d'un pouce d'adulte; cela s'explique par suite de l'altération de la muqueuse vésicale, dont l'épaississement a déterminé l'obstruction des urétères à leur entrée dans le bas-fond de la vessie. Les parois de cet organe sont considérablement hypertrophiées; elles ont près de 10 millimètres d'épaisseur. L'hypertrophie porte principalement sur la couche des fibres musculaires. Au

niveau du bas-fond, les faisceaux charnus sont le plus saillants et forment à la surface interne de la vessie des espèces de crêtes et de colonnes recouvertes par une muqueuse altérée et hypertrophiée; en cet endroit, elle apparaissait d'une coloration brunâtre; les rugosités formées de la sorte étaient très-rouges, très-vasculaires.

La pièce fut présentée à la Société anatomo-pathologique; malheureusement, les caractères de coloration et de volume de ces rugosités ne s'étaient pas conservés, par suite de la macération prolongée des tissus dans l'alcool; mais ce qui demeurait encore très-apparent, c'était l'excessif développement de la couche musculaire.

La plaie périnéale était en voie de cicatrisation; en effet, en remplissant d'eau la cavité vésicale, le liquide s'écoulait goutte à goutte seulement et avec lenteur par l'ouverture artificielle pratiquée pour la taille.

Réflexions. — Cette forme de cystite est commune chez les vieillards; on ne l'explique guère chez un si jeune enfant. Alors qu'aucun obstacle ne s'opposait à la sortie de l'urine, on peut se demander si les altérations trouvées à l'autopsie ne sont pas les suites d'une névralgie de la vessie; c'est l'opinion que nous a émise M. Van Volxem sur ce cas. Mais que la cystite chronique ait été ou non précédée de névralgie, elle n'en

constitue pas moins une altération qui est plutôt observée dans l'âge mûr ou la vieillesse et qu'on ne pouvait s'attendre à rencontrer chez un sujet âgé de 4 ans.

Nous avons montré cette pièce à un médecin de Dunkerque, ancien élève de Roux. Il nous a affirmé tenir de la bouche même du célèbre chirurgien que de pareils mécomptes lui étaient arrivés dans des cas de névralgie de la vessie.

« Il ne faut jamais opérer, dit Sédillot, qu'après avoir constaté et fait reconnaître par d'autres chirurgiens l'existence du calcul ; s'il y a incertitude, il faut s'abstenir. On cite un assez grand nombre de tailles sans calculs ; j'en ai vu un exemple : l'opérateur s'était muni, par prévision, d'une pierre ! Il portait sa condamnation. »

On voit par ce qui précède que, même en suivant à la lettre les préceptes d'un maître tel que Sédillot, on peut être exposé à pratiquer une taille blanche. Ces rugosités du bas-fond de la vessie que nous prenions pour un calcul, au lieu de nous tromper seuls, ont trompé également tous les assistants à qui nous les avons fait constater. Après coup seulement, M. Tirifahy et nous-même reconnûmes ce fait : c'est qu'en admettant l'existence de calculs mous dans la vessie, l'impression que l'on obtenait par leur frôlement avec le bec de la sonde avait, dans ce cas, quelque chose de plus sec, de

plus pierreux en un mot, que ne présentait pas le frottement plus sourd communiqué par ces saillies de la muqueuse.

L'opération de la taille passe généralement pour assez inoffensive chez les enfants et comme n'entraînant qu'exceptionnellement la mort. Dans le cas présent, un ensemble de causes avait contribué à produire chez le sujet un marasme profond, qui le rendait impropre à supporter même un léger traumatisme. Ces causes se sont révélées à l'autopsie par les tubercules du poumon, la stéarose du foie et par les altérations profondes de la vessie.

AFFECTIONS DES GLANDES LYMPHATIQUES.

Hypertrophie considérable des ganglions cervicaux; scarlatine compliquée de diphthérite; mort; autopsie.

Élisa Barbiot, âgée de 6 ans, native de Gottignies, entre à l'hôpital Saint-Pierre le 30 avril 1871. Cette enfant, affectée d'une énorme tumeur siégant à la région du cou, du côté droit, avait été adressée primitivement à M. Deroubaix. Le chirurgien de l'hôpital Saint-Jean n'ayant pu la recevoir dans son service la renvoya à l'hôpital Saint-Pierre, dans le service des enfants. D'après les renseignements du médecin qui, tout d'abord, avait traité cette petite malade, l'affection actuelle avait débuté par un engorgement des ganglions cervicaux, qui remontait à deux ans, et tous les traitements avaient échoué, sans même retarder les progrès incessants du mal.

Une des parentes qui accompagnait la jeune malade nous dit qu'en 1868 la tumeur était grosse comme une

noisette, qu'elle était au mois de décembre 1870 du volume d'un œuf de poule, et que, depuis quatre mois surtout, son accroissement avait marché avec une effrayante rapidité.

Voici comment cette tumeur, siégeant du côté droit du cou, se présentait à notre observation : sa dureté était égale dans presque toute son étendue; dans ses parties les plus saillantes seulement, la pression brusque, jointe à la compression latérale, fournissait la sensation d'une fluctuation plus ou moins profonde. La ponction exploratrice seule pouvait dissiper le doute à ce sujet.

La peau qui recouvrait la région malade n'était aucunement altérée, elle avait conservé sa coloration normale. La tumeur s'étend en arrière jusqu'à la nuque; en avant, elle longe le maxillaire inférieur et se prolonge jusqu'au-dessous du menton. Elle est limitée inférieurement par la clavicule. Elle présente deux lobes principaux; la ligne de démarcation de ces deux lobes s'obtient en faisant descendre une ligne du sommet du lobule de l'oreille jusque vers le milieu de la clavicule; le lobe postérieur arrondi présente le volume et la forme d'une petite tête de fœtus; le lobe antérieur est un peu plus aplati. En arrière du lobe postérieur, se trouve annexée une autre tumeur, un peu plus mobile, du volume d'une grosse noix. Le long du bord inférieur de la tumeur principale, on constate

la présence de plusieurs ganglions, un surtout, antérieurement, du volume d'un œuf de pigeon ; les autres, plus petits, disposés en chapelet, sur une même ligne, palpables quand on porte le doigt derrière la clavicule. En somme, nous avons affaire à une série de développements glanduleux occupant toute la région cervicale du côté droit, ne formant à la vue qu'une tumeur par suite de leur contiguïté et de l'adhérence de leurs bords.

Cette disposition fit songer tout d'abord à une simple hypertrophie des ganglions cervicaux. L'enfant était d'une constitution éminemment lymphatique ; elle était atteinte, sur le sommet de la tête, d'un eczéma impétigineux ; la lèvre inférieure était grosse, le nez épaté, les joues présentaient cette coloration d'un rouge vermeil sur un fond blanc que l'on rencontre principalement chez les sujets scrofuleux. Son intelligence était obtuse à ce point, qu'elle ne pouvait donner aucune réponse satisfaisante aux questions les plus simples qu'on lui posait.

Le diagnostic posé par M. Henriette fut ratifié par MM. Van Volxem et Guillery : *hypertrophie simple des glandes lymphatiques.*

Le mercredi 10 mai, M. Deroubaix vint voir l'enfant : il pratiqua deux ponctions exploratrices, avec l'aiguille cannelée, dans les endroits les plus saillants de la tumeur, où il paraissait exister de la fluctuation. Ces

ponctions n'amenèrent qu'un peu de sang dans la cannelure de l'aiguille.

M. Deroubaix ratifia le diagnostic; il répugnait à l'idée d'enlever la tumeur par l'instrument tranchant. Si l'enfant avait pu être admise dans son service, il aurait, disait-il, traversé la masse des ganglions avec des flèches au chlorure de zinc, d'après le procédé de Maisonneuve.

M. Van Volxem avait proposé à M. Henriette l'emploi d'un moyen d'une excessive bénignité et qu'il disait avoir été efficace dans un cas analogue, chez un infirmier de l'hôpital Saint-Jean. On lui avait proposé d'enlever sa tumeur à l'aide de l'instrument tranchant; il s'y était obstinément refusé et s'était adressé à une matrone qui pratiquait illégalement l'art de guérir; elle lui avait fait appliquer tous les soirs, pendant une heure, sur la partie malade, un appareil composé d'une plaque de cuivre et d'une plaque de zinc entre lesquelles il fallait interposer un mince tissu de mérinos imbibé d'eau salée. Cet infirmier avait été guéri complétement. Il rapporta à M. Van Volxem, qui constata la disparition inattendue de la tumeur, qu'après un certain temps de l'application de l'appareil, toute la région du cou se couvrait d'une abondante transpiration. Encouragé par ce récit, M. Henriette résolut, avant d'avoir recours à un moyen violent d'extirpation, d'essayer du courant continu, appliqué de la sorte, pour

obtenir la résolution de ces ganglions hypertrophiés. Il fit prendre le moule en plâtre de la région affectée ; ce moule servit à la fabrication de deux plaques, dont l'une en cuivre et l'autre en zinc, qui se juxtaposaient parfaitement sur les saillies et les dépressions de ces tumeurs. Le 10 mai au matin, les plaques sont appliquées pour la première fois.

La plaque de cuivre est en contact immédiat avec la peau, recouverte par la plaque de zinc ; les deux métaux ne sont séparés que par une mince flanelle, imbibée d'une solution de chlorure de sodium ; le tout est maintenu fixé par quelques tours de bande autour du cou de l'enfant.

A cinq heures du soir, la petite Barbiot dormait tranquillement ; nous la réveillons et nous constatons une rougeur erythémateuse du cou autour des plaques. Nous enlevons l'appareil et nous observons que cette rougeur a envahi la moitié du tronc, du côté droit ; il existe un léger mouvement fébrile. La petite malade est immédiatement isolée de ses compagnes et placée dans une chambre réservée, dans le service, aux enfants affectés de maladies éruptives.

Le 18 au matin, l'éruption scarlatineuse a envahi tout le corps ; la langue est sèche et rouge ; le pouls fournit 33 pulsations au quart. Le soir, la malade se plaint d'un peu de douleur à la gorge ; les amygdales et le voile du palais présentent une vive injection.

Le 19 au matin, le mal de gorge persiste, il y a de la dysphagie, le pouls est à 30 au quart; l'éruption scarlatineuse est à son apogée ; la rougeur et la sécheresse de la langue vont en augmentant. La tête de l'enfant est renversée en arrière; l'abattement est profond. Le soir, le pouls est à 30 au quart. La rougeur de l'exanthème persiste.

Le 20, nous constatons sur les amygdales et sur la luette la présence de plaques grisâtres, diphthéritiques ; les ganglions du côté gauche sont légèrement tuméfiés. Le pouls est à 30 au quart; deux selles liquides.

Le 21, les plaques persistent; elles sont cautérisées avec le crayon de nitrate d'argent. La rougeur de la peau tend à pâlir, elle a disparu par places. Le pouls est à 30. La malade prend du bouillon et une soupe au lait.

Le 22 mai, le pouls est tombé à 28 au quart. L'éruption est presque complétement effacée. L'enfant réclame des aliments. Les plaques de l'arrière-gorge ne tendent pas à disparaître. Une cuillerée à café d'eau de chaux toutes les heures.

Le 23, la désquammation épidermique a commencé à la face; la prostration est extrême; les narines jettent un muco-pus épais et sanguinolent; le pouls est à 24 au quart; on observe par moments du grincement de dents. Constipation. Pas d'albumine dans les

urines. La toux est voilée, la respiration embarrassée. Continuation de l'eau de chaux par cuillerée à café.

Le 24, l'assoupissement augmente, la jeune malade succombe dans un état d'adynamie profonde, résultant de l'empoisonnement diphthéritique.

Autopsie, le 26 mai. Nous rencontrons les plaques diphthéritiques observées sur le vivant. Elles ont envahi les fosses nasales et se prolongent jusque dans l'antre d'Highmore. Sous le détritus grisâtre qui constitue les plaques diphthéritiques, nous découvrons une vive injection du tissu muqueux, dépourvu en ces endroits de son épithélium.

Les deux poumons sont engoués, principalement à la base; les bronches et la trachée renferment un mucus épais.

Du côté de l'intestin, nous constatons l'engorgement des plaques de Peyer. Les ganglions mésentériques sont tuméfiés; ils présentent la coloration rouge bleuâtre que l'on observe dans la fièvre typhoïde. La rate est hypertrophiée. Les deux reins sont hypérémiés dans tout leur parenchyme.

Les ganglions du cou qui constituaient la tumeur sont difficiles à énucléer des tissus voisins, auxquels ils sont fortement adhérents. L'opération sur le vivant eût été délicate, laborieuse, longue et surtout pleine de dangers pour la jeune patiente.

En haut, la tumeur recouvrait la glande sous-maxil-

laire, le muscle digastrique, dont on ne la détachait que difficilement, la carotide primitive et jusqu'au corps thyroïde. En arrière, elle s'étendait jusqu'à la gaîne aponévrotique du muscle trapèze.

Les ganglions les plus inférieurs s'enfonçaient assez profondément derrière la clavicule.

La dépression qui existait entre les deux lobes principaux était déterminée par le muscle sterno-cléido-mastoïdien atrophié, réduit à l'état fibreux dans une grande partie de son étendue.

Adénite cancéreuse de nature encéphaloïde développée chez une enfant de 5 ans, par MM. E. Charon et K. Ledeganck.

La nommée Julie V..., âgée de 5 ans, fut présentée à la consultation des enfants au commencement du mois de mai; la jambe gauche présentait de l'empâtement. M. Henriette crut à la possibilité d'un abcès froid et pratiqua à divers intervalles, dans la partie la plus saillante du mollet, trois ponctions exploratrices qui n'amenèrent, chaque fois, qu'un peu de sérosité sanguinolente.

L'enfant entra à l'hôpital Saint-Pierre le 10 mai 1875; on s'aperçut, quelques jours après, que les glandes lymphatiques du pli de l'aîne du côté gauche prenaient un volume considérable; la malade était faible, anémique, ne se plaignait d'aucune douleur, mais demeurait toujours comme affaisée dans son lit. En même temps que la masse des ganglions du pli de l'aîne augmentait

toujours de volume, ceux de la région cervicale du côté gauche s'hypertrophiaient également, venaient faire saillie depuis la clavicule jusqu'au trapèze, sous le sterno-mastoïdien, et s'étendaient en dedans jusque sur la ligne médiane de la région sous-hyoïdienne.

Le traitement consista principalement en une alimentation tonique, reconstituante, et dans l'administration du sirop d'iodure de fer; des frictions furent pratiquées sur le membre gauche et sur les ganglions engorgés avec une pommade à l'iodure de potassium; des bains salés complétèrent cette médication, établie en vue de combattre la diathèse strumeuse dont ont croyait avoir sous les yeux diverses manifestations caractéristiques.

Vers la fin de sa vie, la patiente présenta par moments des accès de suffocation, une toux croupale, une expiration bruyante et prolongée ; ces phénomènes ne persistaient pas longtemps et nous les rapportions à la compression du larynx par les tumeurs ganglionnaires, compression qui s'exagérait dans certaines positions que prenait l'enfant pendant son sommeil.

Nous redoutions toujours de voir ces phénomènes asphyxiques s'accroître, devenir permanents et déterminer la mort, car les ganglions du cou prenaient plus de développement, malgré l'administration *intùs et extra* des préparations iodées.

La mort survint chez la malade après deux mois

de séjour à l'hôpital, comme conséquence du marasme profond où l'avait plongée son affection et non comme résultat d'une asphyxie par compression dont nous l'avions vue souvent menacée.

L'autopsie nous surprit beaucoup ; nous nous attendions à constater l'hypertrophie simple des glandes lymphatiques du cou, de l'aîne, de l'abdomen et des bronches, en un mot les altérations d'un état de pseudo-leucémie que l'on rencontre encore dans le jeune âge lié à la diathèse strumeuse et qui conduit inévitablement à la mort. Au lieu de cela, nous avions affaire à de vastes foyers de matière encéphaloïde. L'altération avait pris son point de départ à la partie inférieure de la jambe gauche; il existait, en cet endroit, une tumeur aplatie, ovoïde, placée entre le muscle jumeau et les muscles de la couche profonde du membre ; la dégénérescence cancéreuse avait atteint primitivement, à ce niveau, un ganglion situé sur le trajet des vaisseaux lymphatiques qui accompagnent l'artère tibiale postérieure. Cette tumeur s'étendait depuis la naissance de tendon d'Achille jusqu'au niveau du bord inférieur du muscle poplité, avait déterminé, par compression, l'atrophie des fibres charnues du jumeau et du soléaire et offrait à la coupe un tissu mou, rougeâtre, semblable à du tissu cérébral en voie de ramollissement.

Au niveau du creux poplité, on découvrait plusieurs

ganglions de la grosseur d'une petite noix, constitués par un tissu de même nature. On retrouvait, au niveau du pli de l'aîne, une masse plus volumineuse de ganglions dégénérés qui s'enfonçait dans le bassin en suivant le trajet de l'artère iliaque du côté gauche, se tenait à cheval sur la partie inférieure de l'aorte abdominale, et dont le volume total atteignait au moins celui de la tête d'un enfant nouveau-né; les masses globuleuses de tissu cancéreux suivaient ensuite le trajet de l'aorte abdominale, de l'aorte thoracique, puis de la carotide du côté gauche, et venaient envahir toute la région latérale du cou. Chose remarquable: l'aorte descendante demeurait perméable au milieu de ce tissu cancéreux; on pouvait la disséquer, l'isoler et constater que son calibre n'avait pas diminué par l'effet de ces tumeurs qui la couvraient et l'entouraient de toutes parts.

Nous détachâmes quelques glanglions de la masse siégeant au niveau du pli de l'aîne pour les étudier en détail et en faire l'examen microscopique; toutefois, on ne pouvait, nous semble-t-il, se méprendre, même à une simple observation macroscopique, sur la nature encéphaloïde de ces tumeurs, car : 1° si l'on pratiquait diverses coupes sur ces volumineuses masses ganglionnaires dégénérées, on voyait sourdre une pulpe mollasse, bien inférieure en consistance à la pulpe cérébrale; on découvrait des surfaces où le tissu variait de consistance, mais n'avait pas la fermeté du tissu glandulaire

lymphatique simplement hyperplasié; 2° ces différentes coupes présentaient les colorations les plus variées, chose due à ce que du sang s'était épanché parmi la matière encéphaloïde; les nuances variaient du noir foncé au rouge sombre, suivant que l'épanchement était ancien ou récent.

Par un hasard singulier, les ganglions du pli de l'aîne destinés à l'examen se trouvaient précisément dans le stade d'envahissement. Un ganglion de la dimension d'une grosse noix nous servit à faire deux coupes qui, à l'examen microscopique, ne montrèrent qu'une hyperplasie simple, tout au plus un infarctus leucémique, sans la moindre altération carcinomateuse. Nous allions nous prononcer pour une erreur de diagnostic, lorsqu'une troisième coupe, menée à travers le hile du ganglion, nous fit voir un petit foyer de matière plutôt caséeuse que crémeuse, et qu'un examen rapide au microscope nous fit reconnaître immédiatement pour du détritus cancéreux. L'un de nous fit, séance tenante, plusieurs préparations qui démontraient à l'évidence l'existence de la tumeur carcinomateuse *médullaire*, et il en prit les dessins, avec toute l'exactitude possible.

Nous reproduisons, ci-contre, une coupe du tissu simplement hyperplasié, et une autre, du tissu carcinomateux.

La fig. 1 représente une coupe dans la partie atteinte

d'hyperplasie leucémique. C'est un fragment de la zone médullaire du ganglion; on y voit les mailles du réticulum glandulaire, énormément distendues par l'accumulation des leucocytes. Les trabécules du réticulum elles-mêmes n'ont subi aucune hyperplasie. Tout semble se borner à une *augmentation numérique* des leucocytes, qui, par leur abondance, ne laissent pas de rendre un peu obscure la structure du ganglion. Le lavage prolongé au pinceau finit par vider quelques mailles du réticulum et, dès lors, la structure du ganglion apparaît dans toute sa netteté. Que les cellules accumulées dans les mailles soient bien réellement des *leucocytes*, cela ne peut faire l'objet d'aucun doute : leur forme presque sphérique, leur contour finement granuleux, leurs noyaux multiples, souvent étranglés par le milieu, mais surtout les dimensions uniformes de toutes les cellules, tous ces caractères réunis suffisent pour spécifier les leucocytes. La fig. 2 les montre sous un grossissement plus fort, tels qu'ils apparaissent après leur sortie des mailles du réticulum. Le contact de l'alcool en a légèrement altéré les contours.

La fig. 3 représente, sous un fort grossissement, une parcelle de la matière caséiforme réunie en foyer, dans la partie atteinte de dégénérescence cancéreuse. Cette parcelle a dû être préalablement délayée dans une goutte d'eau. Ce qui frappe tout d'abord, dans cette préparation microscopique, c'est l'exiguïté des éléments cellulaires

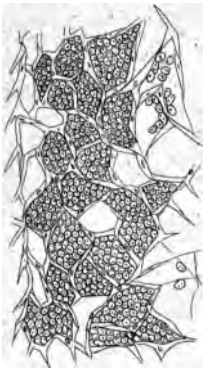

350/1

1

450/1

2

600/1

5



450/1

3

450/1

4

Dr K.L ad nat. del.

A Verrieux Sc

Les poumons étaient sains, mais d'une coloration très-pâle, presque exsangues.

Le tissu du cœur était pâle, anémié; il en était de même du foie. La rate ne présentait rien d'anomal. Le rein droit, plus volumineux que le gauche, paraissait sain; le gauche, d'une coloration rouge-foncé, offrait un état de stase sanguine, ainsi que des dilatations des calices que, par un examen superficiel, on aurait pris pour différents kystes développés dans la substance médullaire. Ces lésions étaient la conséquence de la pression exercée sur cet organe par les ganglions cancéreux qui proéminaient davantage du côté gauche.

Réflexions. — Nous avons exposé brièvement ce cas et les désordres constatés à l'autopsie, à l'invitation de M. Henriette, à qui il n'est pas arrivé, jusqu'à ce jour, d'observer de semblables altérations chez un enfant de cet âge. Lebert, dans son *Traité des maladies cancéreuses,* dit avoir observé le cancer primitif plus fréquemment dans les glandes lymphatiques superficielles du corps que dans celles de l'abdomen et de la poitrine. L'âge a été noté chez onze malades : il a varié entre 30 et 70 ans. Il ne dit pas que cette affection ait jamais été observée dans l'enfance.

Si l'on veut rapprocher cette observation de celle se rapportant à un cancer encéphaloïde du rein chez un enfant de 5 mois (page 73), on peut se convaincre que la diathèse cancéreuse n'est pas si rare dans le

eu égard au fort grossissement sous lequel ils sont vus (α). On remarque en β les éléments agglomérés, tels qu'ils se trouvent tassés dans les mailles du stroma. En γ, se trouve représenté un débris de ce stroma sous forme d'une trabécule isolée.

La fig. 5 représente les éléments du carcinome sous un grossissement de 600 diamètres et permet d'en saisir les caractères dans tous leurs détails.

La fig. 4 est un fragment du stroma de la partie altérée. Ce stroma, comme on le voit, n'a rien d'analogue avec le réticulum du ganglion. Les trabécules qui le composent sont d'un volume beaucoup plus considérable, d'une texture cellulaire évidente, et les alvéoles qu'elles laissent entre elles sont de dimensions très-inégales, mais beaucoup plus grandes que les lacunes du ganglion lymphatique. Un brossage au pinceau prolongé a éloigné le plus grand nombre des cellules; quelques alvéoles paraissent complétement vides; d'autres sont à moitié évacuées (α), d'autres enfin sont encore distendues par les cellules ($\beta\beta$). Il va de soi que les trabécules ont eu naguère leurs vaisseaux nourriciers : mais le processus cancéreux les a entamés : de petites extravasations se sont produites, et quelques dépôts d'*hématine* ($\gamma\gamma$), sous forme de granules bruns, demi-transparents, sont les seuls vestiges des capillaires qui alimentaient la tumeur dans le premier stade de son développement.

Les poumons étaient sains, mais d'une coloration très-pâle, presque exsangues.

Le tissu du cœur était pâle, anémié; il en était de même du foie. La rate ne présentait rien d'anomal. Le rein droit, plus volumineux que le gauche, paraissait sain; le gauche, d'une coloration rouge-foncé, offrait un état de stase sanguine, ainsi que des dilatations des calices que, par un examen superficiel, on aurait pris pour différents kystes développés dans la substance médullaire. Ces lésions étaient la conséquence de la pression exercée sur cet organe par les ganglions cancéreux qui proéminaient davantage du côté gauche.

Réflexions. — Nous avons exposé brièvement ce cas et les désordres constatés à l'autopsie, à l'invitation de M. Henriette, à qui il n'est pas arrivé, jusqu'à ce jour, d'observer de semblables altérations chez un enfant de cet âge. Lebert, dans son *Traité des maladies cancéreuses,* dit avoir observé le cancer primitif plus fréquemment dans les glandes lymphatiques superficielles du corps que dans celles de l'abdomen et de la poitrine. L'âge a été noté chez onze malades : il a varié entre 30 et 70 ans. Il ne dit pas que cette affection ait jamais été observée dans l'enfance.

Si l'on veut rapprocher cette observation de celle se rapportant à un cancer encéphaloïde du rein chez un enfant de 5 mois (page 73), on peut se convaincre que la diathèse cancéreuse n'est pas si rare dans le

jeune âge qu'on le pense généralement; bien que très-exceptionnels, ces cas ne doivent pas être totalement perdus de vue; leur possibilité démontre qu'on n'est pas autorisé à exclure d'une façon absolue les affections cancéreuses du cadre des altérations qui peuvent atteindre la première et la seconde enfance. Au point de vue du pronostic, la forme encéphaloïde, que l'on est exposé à rencontrer chez de si jeunes sujets, a pris dans les deux cas, en peu de temps, un accroissement énorme et plongé rapidement les malades dans un marasme profond.

Ce qu'il y a de particulier dans cette observation, c'est le siége primitif du cancer, en avant du muscle jumeau, dans l'épaisseur du mollet; toute la jambe présentait de l'empâtement et, vers la fin de la vie, un peu d'œdème; on percevait, en arrière et vers la partie moyenne du membre, la sensation de cette fausse fluctuation que l'on est si souvent exposé à prendre pour un abcès profond.

« Nous avons observé, dit Lebert, un cas de cancer encéphaloïde du creux axillaire qui s'était développé si rapidement et offrait une telle apparence de fluctuation que des chirurgiens de premier mérite croyaient avoir affaire à un phlegmon suppuré. »

Les vaisseaux lymphatiques qui, à partir de la tibiale postérieure, accompagnent les gros vaisseaux, semblent, dans ce cas, avoir transmis l'altération cancé-

reuse et l'avoir communiquée à toutes les glandes lymphatiques qu'ils rencontraient sur leur trajet : au creux poplité, au pli de l'aîne (en cet endroit, où il existe de si nombreux ganglions, les tumeurs étaient énormes) le long de l'aorte, puis enfin en suivant la carotide du côté gauche à la région cervicale, où la dégénérescence atteignait les ganglions du cou.

En somme, nous avons relaté cette observation comme intéressante au point de vue de l'anatomie pathologique; mais on comprendra combien sont illusoires nos faibles ressoures thérapeutiques en présence d'altérations si étendues et qu'on devait peu s'attendre à rencontrer chez un enfant de 5 ans.

Tuméfaction circonscrite du muscle sterno-cléido-mastoïdien.

Il est fait mention de cette lésion dans l'ouvrage de Bouchut; il n'en est pas parlé, que nous sachions, dans les autres traités de pathologie de l'enfance. C'est un état de myosite interstitielle, limitée à une partie du muscle sterno-cléido-mastoïdien et qui survient ou plutôt qu'on remarque peu après la naissance.

Nous en avons observé deux cas : dans le premier, nous avons fait pratiquer sur la tumeur des onctions avec un onguent iodé, mais nous n'avons plus revu l'enfant.

Quant au second, le voici : Jules Otton, âgé de 4 semaines, est présenté à la consultation le 30 août 1875. C'est un enfant bien conformé, d'une belle coloration rosée et assez bien en chair; il porte la tête du côté gauche comme s'il était atteint de torticolis, comme si le muscle sterno-mastoïdien était contracturé de ce

côté. Or, il n'existe pas de contracture à gauche; mais, vers la partie moyenne du muscle, nous constatons la présence d'une tumeur cylindrique, de 3 à 4 centimètres de long et qui présente la dureté du cartil ge.

Nous prescrivons des frictions journalières avec un onguent à l'iodure de potassium et nous faisons recouvrir d'une couche d'ouate le côte gauche du cou.

Cette altération n'avait frappé la mère que quinze jours après la naissance de l'enfant; mais, comme elle en convint, cette tumeur avait pu exister auparavant sans qu'elle l'eût remarquée.

L'enfant est revenu le 2 et le 6 septembre; la tumeur semblait diminuée de volume, la tête n'était plus aussi inclinée du côté gauche.

Très-probablement, l'expectation pure et simple amènerait le même résultat dans un cas de l'espèce; seulement, il est important peut-être d'avoir connaissance de cette altération; car on pourrait prendre la chose pour plus sérieuse qu'elle n'est et porter un pronostic défavorable, que l'avenir ne justifierait nullement.

« M. Melchiori, dit Bouchut, ne peut assigner à la maladie aucune cause bien déterminée, mais il pense qu'elle pourrait être attribuée à la compression du muscle et à la déchirure de quelques-unes de ses fibres pendant l'accouchement. »

Notons, à ce propos, que, dans le cas ici rapporté, la mère nous a assuré que l'accouchement s'était accompli promptement, facilement et sans avoir nécessité aucune manœuvre, ni l'emploi du forceps.

FIN.

TABLE DES MATIÈRES.

Pages.

Avant-propos 5

AFFECTIONS DU SYSTÈME OSSEUX :

I. Carie vertébrale. — Caverne développée dans le corps des vertèbres et communiquant avec une caverne pulmonaire 7

II. Carie scrofuleuse des vertèbres entraînant la fonte caséeuse des deux muscles psoas. — Tuberculose miliaire du péritoine 12

III. Fistule thoracique suite de phlegmon sous-pleural et de carie costale ; mort ; autopsie 19

IV. Coxalgie au premier degré; mort ; autopsie ; réflexions . 27

V. Fracture de la cuisse ; autopsie au douzième jour ; état du cal à cette époque 33

De l'opération du bec de lièvre. — Nouveau moyen de contention. — De la suture sèche 37

Absence complète de rectum et d'S iliaque avec conservation de l'anus ; mort ; autopsie; réflexions 46

Pages.

Fièvre typhoïde adynamique; mort; autopsie; dilatation excessive de la vésicule biliaire avec oblitération du canal cystique 51

Observation de péricardite primitive chez un enfant. . . . 57

Croup. — Trachéotomie. — Régurgitation des liquides par la canule. — Cause de ce phénomène. — Réflexions. . . 69

AFFECTIONS DES VOIES URINAIRES :

Du cancer du rein dans la première enfance 73

Les calculs vésicaux dans la première et la seconde enfance . 87

Cystite chronique chez un enfant de 4 ans. — Erreur de diagnostic. — Taille périnéale. — Réflexions 129

AFFECTIONS DES GLANDES LYMPHATIQUES :

Hypertrophie considérable des ganglions cervicaux; scarlatine compliquée de diphthérite; mort; autopsie 137

Adénite cancéreuse de nature encéphaloïde développée chez une enfant de 5 ans 145

Tuméfaction circonscrite du muscle sterno-cléido-mastoïdien. 155

GAYLORD BR
MAKERS
SYRACUSE, - N
PAT. JAN. 21, 18

LANE MEDICAL LIBRARY

To avoid fine, this book should be returned on or before the date last stamped below.

P47 Charon, E
C48 Contribution a la p
1876 logie de l'enfance.I
NAME
DATE DU